

РЕКОМЕНДАЦИИ ПО КОЛИЧЕСТВЕННОЙ ОЦЕНКЕ СТРУКТУРЫ И ФУНКЦИИ КАМЕР СЕРДЦА¹

Roberto M. Lang, Michelle Bierig, Richard B. Devereux, Frank A. Flachskampf, Elyse Foster, Patricia A. Pellikka, Michael H. Picard, Mary J. Roman, James Seward, Jack Shanewise, Scott Solomon, Kirk T. Spencer, Martin St. John Sutton, William Stewart

Количественная оценка размеров камер сердца, массы и функции желудочков является одной из наиболее важных и востребованных задач эхокардиографии. Последние десятилетия ознаменовались значительным увеличением количества и качества эхокардиографических методов благодаря появлению высокочастотных датчиков, тканевой гармоники, полностью цифровых ультразвуковых приборов, контрастных средств и других технологических усовершенствований. Более того, за счет универсальности и мобильности эхокардиография теперь используется в операционных, приемных и реанимационных отделениях. Стандартизация эхокардиографических измерений по сравнению с другими визуализирующими методами была несогласованна и недостаточно успешна, что привело к восприятию эхокардиографических измерений, как менее достоверных. В связи с этим Американское эхокардиографическое общество совместно с Европейской эхокардиографической ассоциацией, частью Европейского кардиологического общества, провели критический анализ литературы и обновили рекомендации по количественной оценке камер сердца с помощью эхокардиографии. В данном документе освещены технические аспекты количественной оценки структуры и функции камер сердца, которая является частью любого полноценного эхокардиографического исследования.

Введение

Количественная оценка размеров камер сердца, массы и функции желудочков является одной из наиболее важных и востребованных задач эхокардиографии. Важность стандартизации эхокардиографических измерений стала очевидной достаточно давно, а рекомендации по проведению стандартных измерений являются одними из наиболее цитируемых документов в специальности [1, 2]. Последние десятилетия ознаменовались значительным увеличением количества и качества эхокардиографических методов, благодаря появлению высокочастотных датчиков, тканевой гармоники, полностью цифровых ультразвуковых приборов, контрастных средств и других технологических усовершенствований.

Более того, эхокардиография стала ведущей визуализирующей методикой при обследовании сердца. За счет универсальности и мобильности эхокардиография теперь используется в операционных, приемных и реанимационных отделениях. Стандартизация эхокардиографических измерений по сравнению с другими визуализирующими методами была несогласованна и недостаточно успешна, что привело к восприятию эхокардиографических измерений, как менее достоверных. В связи с этим Американское эхокардиографическое общество совместно с Европейской эхокардиографической ассоциацией, частью Европейского кардиологического общества, провели критиче-

Настоящая редакция рекомендаций опубликована в Eur J Echocardiography (2006) 7, 79–108

Российский кардиологический журнал 2012, 3 (95):

Ключевые слова: стандарты, измерения, объемы, линейные размеры, количественная оценка.

Перевод с английского языка и публикация произведены с согласия Европейской эхокардиографической ассоциации и Американского эхокардиографического общества.

Под редакцией: д. м. н., проф. Ю. А. Васюка

Перевод с английского: к. м. н. М. В. Копелева, к. м. н. О. Н. Корнеева, к. м. н. П. В. Крикунов, д. м. н. В. В. Рябов, к. м. н. Е. А. Суркова, д. м. н. Е. Л. Школьник
Автор ответственный за переписку (Corresponding author): eshkolnik@mail.ru
ЛЖ – левый желудочек, ЛП – левое предсердие, ПП – правое предсердие, КДР – конечно-диастолический размер, КСР – конечно-систолический размер, МЖПд – толщина межжелудочковой перегородки в конце диастолы, ЗСд – толщина задней стенки в конце диастолы; ЧПЭхоКГ – чреспищеводная эхокардиография, ОИМ – острый инфаркт миокарда.

ский анализ литературы и обновили рекомендации по количественной оценке камер сердца с помощью эхокардиографии. Не все измерения, описанные в данном документе, могут быть выполнены у каждого пациента в связи с техническими сложностями. Кроме того, определенные измерения могут быть особенно значимыми или наоборот, несущественными в различных клинических ситуациях. Документ описывает технические аспекты выполнения количественной оценки камер сердца, не претендуя на определение стандартного набора показателей для эхокардиографического исследования. Однако оценка размеров и функции камер сердца является неотъемлемой частью каждого полноценного эхокардиографического исследования, а результаты этих измерений могут влиять на тактику ведения пациента.

Общая информация

Различные технологические усовершенствования, включая появление широкополосных датчиков, тканевой гармоники и контрастных средств, привели к значительному улучшению качества эхокардиографического изображения. Тем не менее, оптимизация изображения требует значительного опыта и внимания к определенным деталям, специфичным для каждой позиции (табл. 1).

В целом, изображение, оптимальное для количественной оценки одной камеры, далеко не всегда

¹ Доклад комитета по номенклатуре и стандартам и рабочей группы по количественной оценке камер сердца Американского эхокардиографического общества при сотрудничестве с комитетом по эхокардиографии Американской коллегии кардиологов, Американской ассоциацией сердца и Европейской эхокардиографической ассоциацией, частью Европейского кардиологического общества.

Таблица 1
Технические особенности эхокардиографического исследования и измерений по двумерному изображению

Цель	Метод
Минимизировать смещение сердца в грудной клетке	Спокойное дыхание или задержка дыхания (в конце выдоха)
Обеспечить максимальное разрешение изображения	Минимально необходимая глубина исследования Наиболее высокая частота датчика Соответствующая настройка компенсации усиления по глубине, динамического диапазона и бокового усиления Частота смены кадров ≥ 30 в секунду Тканевая гармоника Цветной В-режим
Избежать ложного укорочения полости ЛЖ	Положение на левом боку Специальные кровати с вырезом для датчика При визуализации сердца не ориентироваться на точку пальпации верхушечного толчка
Повысить точность определения границ эндокарда	Контрастное усиление
Корректно определять конец диастолы и конец систолы	Использование движения митрального клапана и изменений размеров полости, а не ЭКГ

подходит для оценки других структур. Большое значение имеет положение пациента во время получения изображения. Оптимальные изображения, как правило, получаются при положении пациента на левом боку. Использование специализированных эхокардиографических кроватей с вырезом для оптимальной визуализации истинной верхушки позволяет избежать проблемы укороченного среза полости левого желудочка (ЛЖ). Левая рука пациента должна быть поднята, для увеличения межреберного пространства. Избыточное передаточное движение может быть уменьшено при записи изображения во время спокойного дыхания. Если изображения получены в конце выдоха, следует избегать произвольного выполнения маневра Вальсальвы, так как это приводит к ухудшению качества изображения.

Цифровая запись и отображение результатов на ультразвуковом приборе или рабочей станции должны осуществляться при частоте смены кадров не менее 30 в секунду. В обычной клинической практике у пациентов с синусовым ритмом для измерений может использоваться один сердечный цикл. При мерцательной аритмии, особенно при значительной вариабельности интервалов RR, измерения должны проводиться в нескольких циклах. При значительной нерегулярности интервалов RR особенно полезно усреднение измерений в нескольких циклах.

При измерениях следует избегать циклов, соответствующих предсердным и желудочковым экстрасистолам, а также следующего за ними, так как меньшая длина эктопического цикла может привести к изменению объема и характера укорочения волокон миокарда.

Тканевая гармоника в настоящее время широко применяется в клинической практике для улучшения качества изображения у пациентов с неоптимальным акустическим окном. Несмотря на то, что использование данной технологии позволяет уменьшить «выпадение» границ эндокарда, одновременно с этим в литературных данных отмечено систематическое завышение толщины стенок и массы ЛЖ и занижение размеров и объемов ЛЖ [3, 4]. При анализе повторных исследований у конкретного пациента следует учитывать, что разница измерений вследствие использования фундаментальной частоты или тканевой гармоники меньше, чем меж- и внутри исследовательская вариабельность этих измерений.

Наилучший способ выявления изменений при серийных исследованиях заключается в одновременном отображении соответствующих изображений от разных исследований на экране прибора и одномоментном проведении измерений одним врачом [5]. Важно учитывать, что большинство значений измерений, представленных в данном документе, основано на данных изображений, полученных с использованием фундаментальной частоты, так как нормативные значения с использованием тканевой гармоники пока отсутствуют.

Контрастные средства для изучения левых отделов сердца позволяют улучшить определение границ эндокарда и повысить воспроизводимость измерений при неоптимальной визуализации, а также степень корреляции эхокардиографических измерений с данными других визуализирующих методов. Подробно использование контрастных средств обсуждается в специальных руководствах [6], однако стоит остановиться на некоторых особенностях методики. Необходимо снижать механический индекс для уменьшения акустической мощности ультразвукового луча, что позволит замедлить разрушение пузырьков контраста. Изображение должно быть «сфокусировано» на зоне интереса. В начальной фазе движения контрастного вещества может отмечаться избыточное затемнение изображения. При этом наилучшие изображения, как правило, могут быть получены через несколько сердечных циклов после появления контрастного вещества в полости ЛЖ. При визуализации менее 80% границ эндокарда настоятельно рекомендуется применение контрастных средств [7]. Также за счет улучшения визуализации верхушки ЛЖ снижается вероятность укорочения его полости и увеличивается согласованность эхокардиографических измерений с другими методиками. Контрастные изображения должны быть соответ-

Таблица 2

Методы определения пороговых значений различных эхокардиографических показателей

	Стандартное отклонение	Процентиль	Прогноз	Экспертное мнение
Толщина стенок	*			*
Масса миокарда ЛЖ	*		*	
Размеры ЛЖ	*		*	
Объемы ЛЖ	*			
Функция ЛЖ (линейный метод)	*			
Фракция выброса			*	*
Размеры ПЖ	*			
Размеры ЛА	*			
Площади ПЖ	*			
Функция ПЖ	*			
Размеры ЛП	*			
Объемы ЛП	*		*	*
Размеры ПП	*			

вующим образом промаркированы для идентификации позиций при последующем анализе.

Количественная оценка структур сердца с помощью чреспищеводной эхокардиографии (ЧПЭхоКГ) имеет определенные преимущества и недостатки в сравнении с трансторакальной эхокардиографией. Хотя визуализация многих структур сердца при ЧПЭхоКГ лучше, чем при трансторакальной, существуют важные различия при измерениях структур сердца. Главным образом эти различия обусловлены невозможностью получения стандартных позиций, принятых при трансторакальной эхокардиографии [8, 9]. Этой группой авторов рекомендуется использовать для ЧПЭхоКГ те же нормативные значения для линейных измерений и объемов, что и для трансторакальной эхокардиографии. В данном документе рекомендации по количественной оценке камер сердца при ЧПЭхоКГ будут касаться главным образом получения изображений, позволяющих проводить измерения структур сердца по аналогии с трансторакальной эхокардиографией.

При описании эхокардиографических показателей врач, как правило, указывает не только отклонение от нормы, но и степень нарушения в категориях «небольшое», «умеренное» или «выраженное». Данный подход позволяет клиницисту не только узнать факт отклонения показателя от нормы, но и степень выраженности нарушения. Кроме выработки нормативных данных представляется полезным стандартизировать пороговые значения, по которым определяется степень выраженности нарушений. В таком случае термин «умеренное нарушение» будет иметь одно и то же смысловое значение во всех эхокардиографических лабораториях. Однако для определения пороговых значений существует несколько статистических подходов, каждый из которых имеет существенные недостатки [10].

Первый подход основан на эмпирическом определении границ степени нарушения на небольшую, умеренную и выраженную по стандартным отклонениям выше/ниже нормального значения, полученных при обследовании здоровых лиц. Преимуществом данного подхода является наличие необходимых для вычислений данных для большинства эхокардиографических показателей. Однако существует и несколько недостатков. Во-первых, не все эхокардиографические показатели подчиняются нормальному распределению, что ставит под сомнение использование стандартного отклонения. Во-вторых, даже если эхокардиографический показатель распределен нормально в группе здоровых людей, в общей популяции распределение большинства показателей смещено в направлении патологии (аномально большие значения для размеров или аномально низкие для функциональных показателей). При этом использование стандартных отклонений значений, получен-

ных в группе здоровых лиц, приводит к заниженным границам степени нарушения, не соответствующим клиническим данным, так как стандартное отклонение не отражает выраженности смещения в сторону патологии. В частности, это касается фракции выброса (ФВ) ЛЖ. Если вычесть 4 стандартных отклонения из среднего значения ($64 \pm 6,5$), то границей выраженного снижения будет 38%.

Альтернативный подход состоит в определении границ патологии показателя на основании значений процентилей (95-й, 99-й и т. д.) в смешанной популяции здоровых людей и пациентов [11].

Даже при отсутствии нормального распределения этот подход учитывает асимметрию распределения в популяции. Главным ограничением данного подхода является отсутствие данных популяционных обследований достаточного объема для большинства эхокардиографических показателей.

При вычислении пороговых значений предпочтительнее подход, позволяющий предположить прогноз пациента. В таком случае умеренное снижение показателя будет соответствовать умеренному риску развития определенного нежелательного события у этого пациента. Хотя существует достаточно исследований, связывающих прогноз и значения некоторых эхокардиографических показателей (ФВ, размеры ЛЖ, объем левого предсердия (ЛП)), для большинства показателей подобная связь не определена. Кроме того, у данного подхода есть и другие ограничения. Первым препятствием при применении данного подхода является, собственно, определение понятия риск. Значения конкретного показателя в качестве фактора риска смерти, развития инфаркта миокарда, мерцательной аритмии и т. д. существенно различа-

Таблица 3

Методы количественной оценки ЛЖ: польза, преимущества и ограничения

Размеры/объемы	Полезность/преимущества	Ограничения
Линейные показатели М-режим	Воспроизводимы – Высокая частота смены кадров – Большой объем накопленных данных – Репрезентативны при нормальной форме ЛЖ	– Ориентация луча часто не перпендикулярна длинной оси ЛЖ – Размер по одной оси может быть нерепрезентативным при измененной форме ЛЖ
М-режим под контролем В-режима	– Обеспечивает ориентацию луча перпендикулярно длинной оси ЛЖ	– Меньшая частота смены кадров по сравнению с М-режимом – Размер только по одной оси
Объемные показатели Биплановый метод Симпсона	– Учитывает изменения формы ЛЖ – Минимизирует математические допущения	– Верхушка часто “срезана” – “Выпадение” эндокарда – Основан на измерениях только в двух плоскостях – Мало нормативных популяционных данных
Метод “Площадь-длина”	– Частично учитывает изменения формы ЛЖ	– Основан на математических допущениях – Мало накопленных данных
Масса В М-режиме или М-режиме под контролем В-режима	– Изобилие накопленных данных	– Неточен при наличии нарушений локальной сократимости ЛЖ – Ориентация луча часто не перпендикулярна длинной оси ЛЖ (М-режим) – Небольшие ошибки измерений приводят к значительному искажению результата – Переоценка массы ЛЖ
Метод “Площадь-длина”	– Позволяет учитывать папиллярные мышцы	– Нечувствителен к изменению формы ЛЖ
Метод “Усеченный эллипсоид”	– Более чувствителен к изменению формы ЛЖ	– Основан на большом количестве математических допущений – Мало нормативных популяционных данных

ются. Кроме того, большая часть прогностических данных была получена в узких группах больных (пациенты после острого инфаркта миокарда (ОИМ), пожилые и т.д.), а не в общей популяции, что делает некорректным их использование у произвольного пациента в эхокардиографической лаборатории. Наконец, не совсем ясно, насколько необходимо жестко соотносить значения эхокардиографических показателей и прогноз. Сердечно-сосудистый риск может возрастать неравномерно по мере отклонения эхокардиографических показателей от нормы. Это было показано для нескольких эхокардиографических показателей (размер ЛП, толщина стенок, масса и размеры ЛЖ). В популяционных исследованиях был отмечен нелинейный характер нарастания риска в зависимости от увеличения показателя [11].

В последнюю очередь, пороговые значения степени нарушения могут быть определены согласованным мнением экспертов. Хотя этот подход наименее обоснован с научной точки зрения, он отражает коллективный опыт анализа и измерений десятков тысяч эхокардиографических исследований.

Ни один из описанных методов не может быть универсально применен ко всем показателям. Представленные в таблицах значения основаны на согласованном мнении экспертов и получены с использованием того или иного из вышеописанных методов (табл. 2).

Для некоторых показателей пороговые значения более надежны, чем для других. Результаты будущих исследований могут повлиять на нормативные зна-

чения показателей. Несмотря на указанные ограничения, данные пороговые значения представляют значительный шаг в процессе стандартизации клинической эхокардиографии.

Количественная оценка левого желудочка

Размеры, толщина стенок и объемы лЛЖ широко используются в клинической практике и научных исследованиях [12, 13]. При этом размеры и функция ЛЖ до сих пор часто определяются визуально. Однако качественная оценка размеров и функции ЛЖ приводит к значительной межисследовательской вариабельности результатов, а ее качество во многом зависит от навыка оператора. Следовательно, данный способ должен регулярно сопоставляться с количественными измерениями, в особенности, если в разных позициях качественная оценка дает различные оценки дисфункции ЛЖ. Аналогичным образом следует сопоставлять количественный результат с визуальной оценкой, чтобы избежать избыточного доверия к измерениям, результат которых может зависеть от визуализации структур сердца на единственном неподвижном кадре. При анализе следует учитывать суммарное движение структур сердца в плоскости изображения, а также формировать трехмерное представление путем визуализации структуры в нескольких сечениях. Методы оценки размеров, массы и функции ЛЖ по двухмерному изображению успешно валидированы [14–17].

У каждого из применяющихся количественных методов есть определенные преимущества и недо-

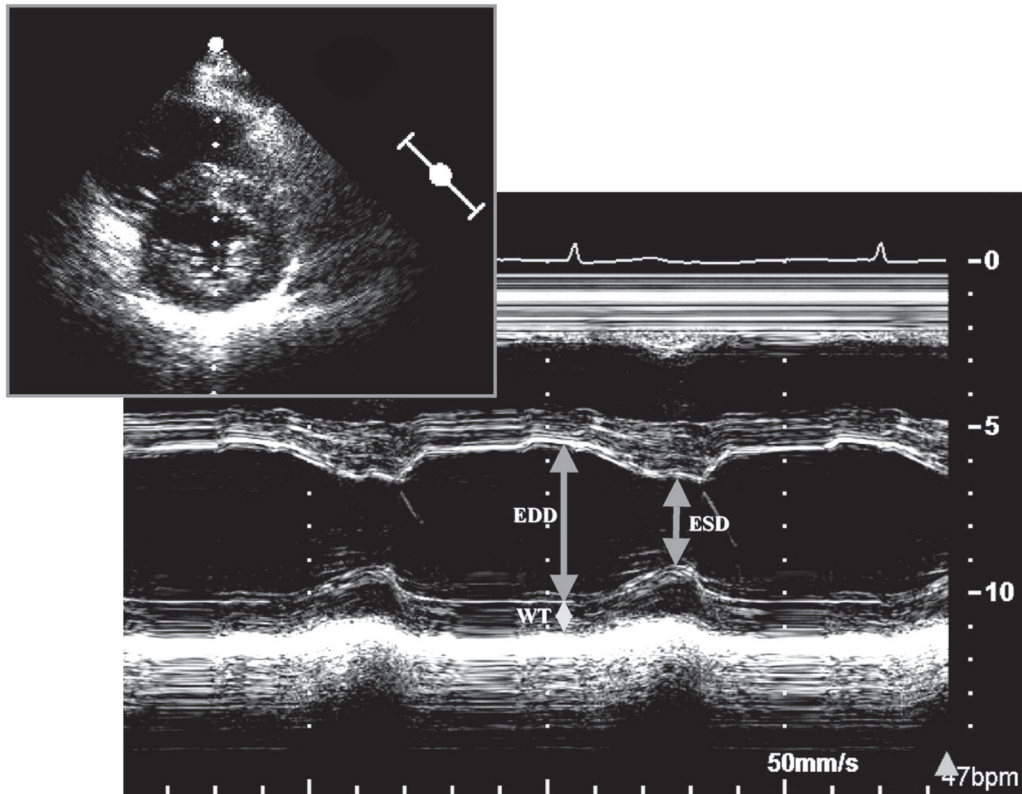


Рис. 1. Измерение конечно-диастолического (КДР – EDD) и конечно-систолического (КСП – ESD) размеров ЛЖ в М-режиме под контролем изображения в В-режиме в парастеральной позиции по короткой оси (вверху слева) для оптимизации медиально-латеральной ориентации ультразвукового луча. WT – толщина задней стенки.

статки (табл. 3). Например, линейные размеры ЛЖ валидированы при клапанной патологии, но могут некорректно отражать степень дилатации и дисфункции ЛЖ у пациентов с нарушениями локальной сократимости вследствие ишемической болезни сердца. Поэтому, исследователи должны быть знакомы со всеми возможными способами количественной оценки и литературными данными для обоснованного выбора того или иного метода.

Общие принципы линейных и объёмных измерений левого желудочка

Для правильного измерения толщины межжелудочковой перегородки (МЖП) и задней стенки, а также внутренних размеров ЛЖ, должны быть получены изображения в парастеральной позиции по длинной оси ЛЖ.

Рекомендуется измерять внутренние размеры ЛЖ (КДР и КСП) и толщину стенок на уровне малой оси ЛЖ, приблизительно на уровне кончиков створок митрального клапана. Эти линейные измерения можно производить как непосредственно в В-режиме, так и в М-режиме под контролем В-режима.

Благодаря высокой частоте повторения импульсов М-режим обеспечивает превосходное временное раз-

решение и может дополнять изображения в В-режиме, позволяя лучше отличать трабекулы, прилежащие к задней стенке, дополнительные хорды на левой части МЖП, аппарат трёхстворчатого клапана или модераторный пучок с правой стороны МЖП от эндокарда. Однако необходимо осознавать, что даже при контроле по В-режиму, может отсутствовать возможность провести срез М-режима перпендикулярно длинной оси ЛЖ, что является обязательным для получения истинного размера ЛЖ по короткой оси. С другой стороны размеры полостей и толщина стенок могут быть измерены в парастеральной позиции по короткой оси в В-режиме или в М-режиме под контролем В-режима, обеспечив позиционирование среза перпендикулярно МЖП и задней стенке ЛЖ.

Также предложен двухмерный метод, полезный для оценки пациентов с ишемической болезнью сердца: рекомендуется измерять внутренние размеры ЛЖ (КДР и КСП) и толщину стенок на уровне малого диаметра ЛЖ, т.е. на уровне хорд митрального клапана. Эти линейные измерения могут быть выполнены как непосредственно в В-режиме, так и в М-режиме под контролем В-режима. Измерение, выполняемое непосредственно в двухмерном режиме на уровне хорд, пересекает МЖП ниже выносящего

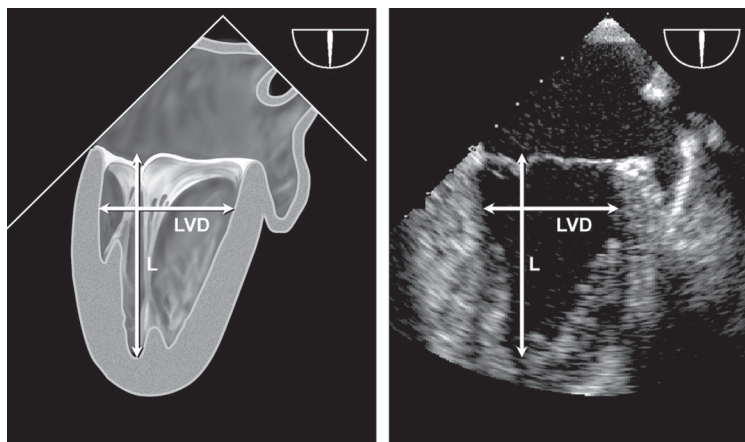


Рис. 2. Чреспищеводные измерения длины ЛЖ (L) и малого диаметра (LVD) в двухкамерной позиции из средних отделов пищевода, которая обычно оптимально визуализируется при плоскости сканирования многопланового датчика около 60–90°.

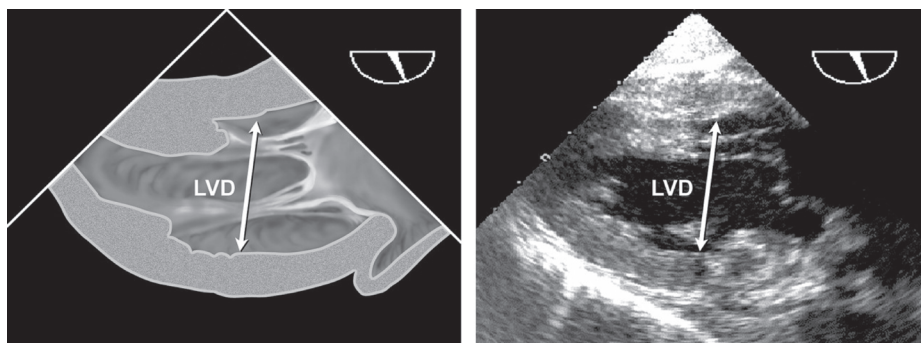


Рис. 3. Чреспищеводные эхокардиографические измерения диаметра ЛЖ по малой оси (LVD) из трансгастральной двухкамерной позиции. Наилучшее изображение обычно получается при плоскости сканирования датчика около 90–110° после получения максимального размера ЛЖ путём медиально-латеральной ротации.

тракта ЛЖ [2, 5, 18], и обеспечивает глобальную оценку сократительной функции при симметрично сокращающемся ЛЖ, а также позволяет оценить локальную сократительную функцию на базальном уровне при нарушениях локальной сократимости ЛЖ. Измерения малой оси в В-режиме получаются меньшими, чем измерения в М-режиме, с верхней границей нормы для КДР 5,2 см в сравнении с 5,5 см для М-режима, и нижней границей нормы для фракции укорочения 0,18 в сравнении с 0,25. По литературным данным нормальные значения КДР и КСР ЛЖ составляют $4,7 \pm 0,4$ см и $3,3 \pm 0,5$ см, соответственно [2, 18].

Внутренний размер ЛЖ, а также толщину МЖП и задней стенки измеряют в конце диастолы и в конце систолы в двухмерном или М-режиме [1, 2], желательнее в нескольких сердечных циклах (рис. 1) [1, 2]. Усовершенствование обработки изображений позволило с большей уверенностью различать визуализируемые структуры сердца. В настоящее время стало возможным измерить реально визуализируемую толщину МЖП и других размеров по границе кровяного эндокарда, а не расстояние между эхо-сигналами

от верхнего края до верхнего края, как рекомендовалось ранее [5]. Использование линейных измерений в двухмерном режиме, позволило решить распространённую проблему отсутствия перпендикулярного среза М-режима в парастеральной позиции, приводящую к завышению размеров полости и толщины стенок. При необходимости ручной калибровки изображений, необходимо использовать расстояние не менее, чем 6 см для минимизации ошибок, связанных с неточным расположением калибровочных точек.

Наиболее важными позициями для получения объёмных показателей в двухмерном режиме являются парастеральная позиция по короткой оси на уровне папиллярных мышц и апикальные четырёх- и двухкамерная позиции. Для измерения объёмов требуется ручное обведение границ эндокарда. При обведении папиллярные мышцы должны быть исключены из объёма полости. Для точного измерения требуется оптимальная визуализация границ эндокарда, чтобы минимизировать необходимость в экстраполяции. При обведении границ базальной части ЛЖ рекомендуется соединять точки прикре-

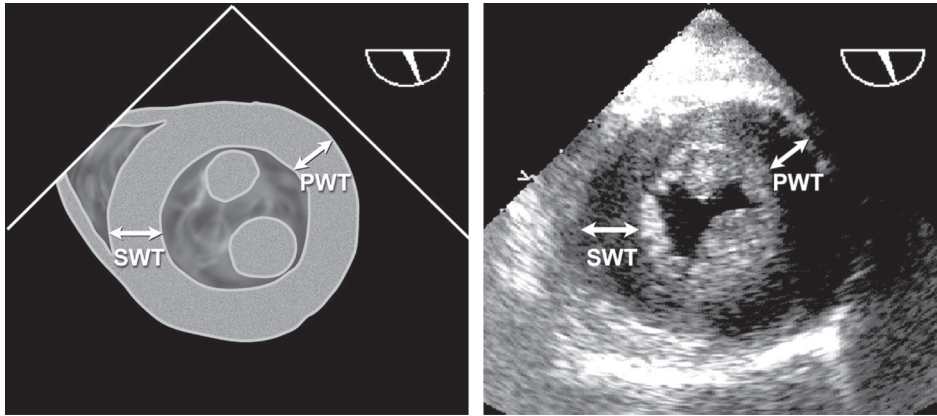


Рис. 4. Чреспищеводные эхокардиографические измерения толщины межжелудочковой перегородки (SWT) и задней стенки ЛЖ (PWT) из трансгастральной позиции по короткой оси ЛЖ на уровне папиллярных мышц. Наилучшее изображение обычно получается при плоскости сканирования около 0–30°.

пления створок митрального клапана на латеральной и септальной границах митрального кольца в четырёхкамерной позиции прямой линией. Аналогичным образом, прямой линией соединяются точки прикрепления митрального клапана на передней и нижней границе митрального кольца при измерении в двухкамерной позиции.

Конец диастолы может быть определен по началу комплекса QRS, однако предпочтительно найти кадр, следующий за началом закрытия митрального клапана, или кадр с максимальным размером полости. При синусовом ритме можно ориентироваться на завершение сокращения предсердий. Конец систолы соответствует кадру, предшествующему открытию митрального клапана, или кадру с минимальным размером полости при нормальном сердце. В двухкамерной позиции движение митрального клапана не всегда хорошо различимо, и в качестве конца диастолы и конца систолы необходимо использовать кадры с максимальным и минимальным размером полости, соответственно.

Для измерения ЛЖ при проведении ЧПЭхоКГ рекомендуется использовать двухкамерную позицию из средних отделов пищевода (рис. 2) и трансгастральную двухкамерную позицию (рис. 3). Размеры ЛЖ измеряются от эндокарда передней стенки до эндокарда нижней стенки по линии, перпендикулярной длинной оси ЛЖ на уровне границы ее базальной и средней трети. Для измерения толщины стенок ЛЖ рекомендуется трансгастральная позиция по короткой оси на среднем уровне (рис. 4). При проведении ЧПЭхоКГ размер ЛЖ по длинной оси в четырёхкамерной позиции из средних отделов пищевода и позиции по длинной оси часто укорочен. Поэтому для этого измерения предпочтительна двухкамерная позиция из средних отделов пищевода.

Следует избегать получения «срезанных» изображений при проведении ЧПЭхоКГ. Необходимо полу-

чить изображение в плоскости с максимальным размером полости, найти угол для измерения диаметра, перпендикулярный длинной оси, и измерить максимально возможный размер по короткой оси.

Вычисление массы миокарда левого желудочка

В клинической практике линейные показатели ЛЖ чаще используются для оценки систолической функции, однако, в эпидемиологических и клинических исследованиях основным применением эхокардиографии являлась оценка массы миокарда ЛЖ (ММЛЖ) в популяции и её динамика при проведении антигипертензивной терапии [13, 19]. Все алгоритмы вычисления ММЛЖ, независимо от использования для измерений М-режима, двухмерного или трёхмерного режимов, основаны на вычитании объёма полости ЛЖ из объёма, образованного эпикардом, с получением объёма миокарда ЛЖ или «скорлупы». При умножении объёма миокарда на плотность получается значение ММЛЖ. Таким образом, для вычисления ММЛЖ требуется правильная идентификация границы кровь-эндокард, а также границы эпикард-перикард.

На сегодняшний день большая часть методов расчёта ММЛЖ основана на линейных измерениях, полученных в М-режиме под контролем В-режима, или на предложенных позднее линейных измерениях непосредственно из В-режима [20]. Американское эхокардиографическое общество (ASE) рекомендует для оценки ММЛЖ формулу, основанную на линейных измерениях и модели ЛЖ в виде вытянутого эллипсоида вращения (валидация с данными аутопсии $r=0,90$, $p<0,001$ [21]):

$$\text{ММЛЖ} = 0,8 \times (1,04 \times [(\text{КДР} + \text{ТЗСд} + \text{ТМЖПд})^3 - (\text{КДР})^3]) + 0,6 \text{ грамм}$$

Данная формула может быть использована у пациентов без существенного изменения геометрии ЛЖ,

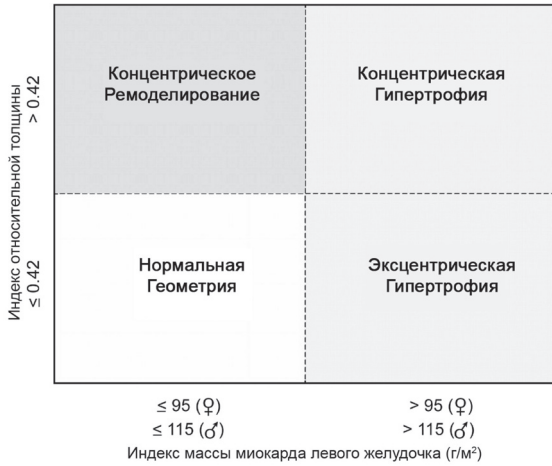

Рис. 5. Индекс относительной толщины (ИОТ) при различных типах ремоделирования. У пациентов с нормальной ММЛЖ может определяться как концентрическое ремоделирование (нормальная ММЛЖ при увеличении ИОТ>0,42), так и нормальная геометрия ЛЖ (ИОТ≤0,42). У пациентов с повышенной ММЛЖ может определяться как концентрическая (ИОТ>0,42), так и эксцентрическая (ИОТ≤0,42) гипертрофия. Приведенные значения ММЛЖ основаны на линейных измерениях.

например, при артериальной гипертензии. Поскольку в этой формуле первичные измерения возводятся в куб, даже незначительные ошибки в измерениях приводят к существенным искажениям результата. Вычисление индекса относительной толщины (ИОТ) по формуле $(2 \times \text{ТЗСд}) / \text{КДР}$ позволяет отнести увеличение ММЛЖ к концентрической (ИОТ>0,42) или эксцентрической (ИОТ≤0,42) гипертрофии, а также позволяет выявить концентрическое ремоделирование (нормальная ММЛЖ при повышенном ИОТ) (рис. 5) [22].

Наиболее часто применяемые двухмерные методы для оценки ММЛЖ основаны на формулах “площадь-длина” и “усеченного эллипсоида” (подробное описание в рекомендациях ASE 1989 года по количественной оценке ЛЖ [2]). Оба метода были валидированы в начале 80-х в исследованиях на животных, а также у людей путем сравнения прижизненных эхокардиограмм с массой ЛЖ при аутопсии. Оба

метода основаны на измерении площади миокарда на уровне папиллярных мышц. Для получения общей площади (A1) обводится эпикард, а для получения площади полости (A2) обводится эндокард. Площадь миокарда (Am) рассчитывается как разница: $A_m = A_1 - A_2$. При допущении, что площадь имеет форму круга, можно рассчитать радиус ($b = \sqrt{(A_2 / \pi)}$) и среднюю толщину стенки (t) (рис. 6). Масса ЛЖ может быть рассчитана по одной из двух формул, представленных на рисунке 6. При наличии выраженных нарушений локальной сократимости (например, при инфаркте миокарда), может быть использован биплановый метод Симпсона, однако этот метод зависит от качества визуализации эндокарда и эпикарда ЛЖ, которое часто снижено в этой позиции. В большинстве лабораторий проводят измерения в конце диастолы и исключают папиллярные мышцы при обведении миокарда.

Оценка массы ЛЖ с помощью ЧПЭхоКГ также обладает высокой точностью, однако имеет небольшую систематическую ошибку при определении толщины задней стенки ЛЖ. В частности, ММЛЖ по данным ЧПЭхоКГ выше в среднем на 6 г/м^2 [8].

Систолическая функция левого желудочка: линейные и объемные показатели

Во многих эхокардиографических лабораториях принято оценивать систолическую функцию ЛЖ с помощью линейных измерений из М- или В-режима. Доказана хорошая воспроизводимость этих данных с низкой внутри- и межисследовательской вариабельностью измерений [20, 23–26]. Хотя оценка систолической функции ЛЖ с помощью линейных измерений некорректна при значительных нарушениях регионарной функции миокарда, у пациентов с артериальной гипертензией, ожирением или клапанными пороками сердца, подобные региональные нарушения определяются редко при отсутствии явного указания на перенесенный инфаркт миокарда. Поэтому фракция укорочения, а также конечно-систолический миокардиальный стресс часто используются в клинических исследованиях

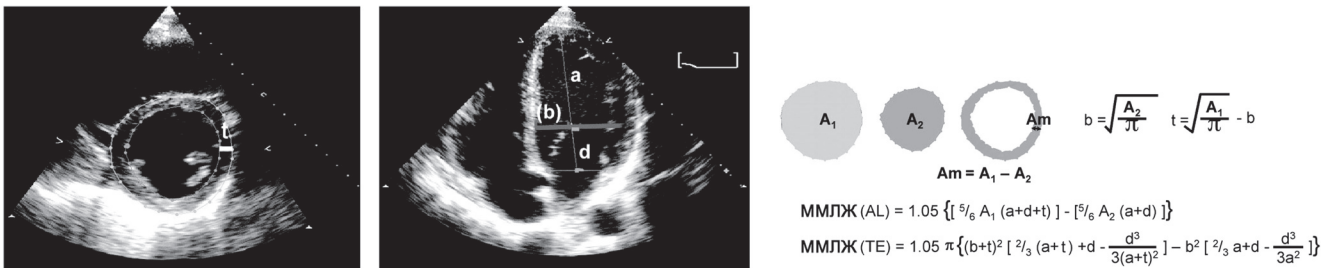


Рис. 6. Методы вычисления ММЛЖ по формулам площадь-длина (AL) и усеченного эллипсоида (ТЕ) с использованием позиции по короткой оси ЛЖ (слева) и апикальной четырехкамерной позиции (справа). A1 = общая площадь ЛЖ; A2 = площадь полости ЛЖ; Am = площадь миокарда. a – большая полуось от малой полуоси до верхушки, b – радиус по короткой оси (вычисляется из площади полости ЛЖ по короткой оси), d – усеченная большая полуось от малой полуоси до плоскости митрального кольца. Радиус (b) и средняя толщина стенки (t) вычисляются из площадей ЛЖ по короткой оси. При этом допускается, что площадь ЛЖ имеет форму круга (см. в тексте).

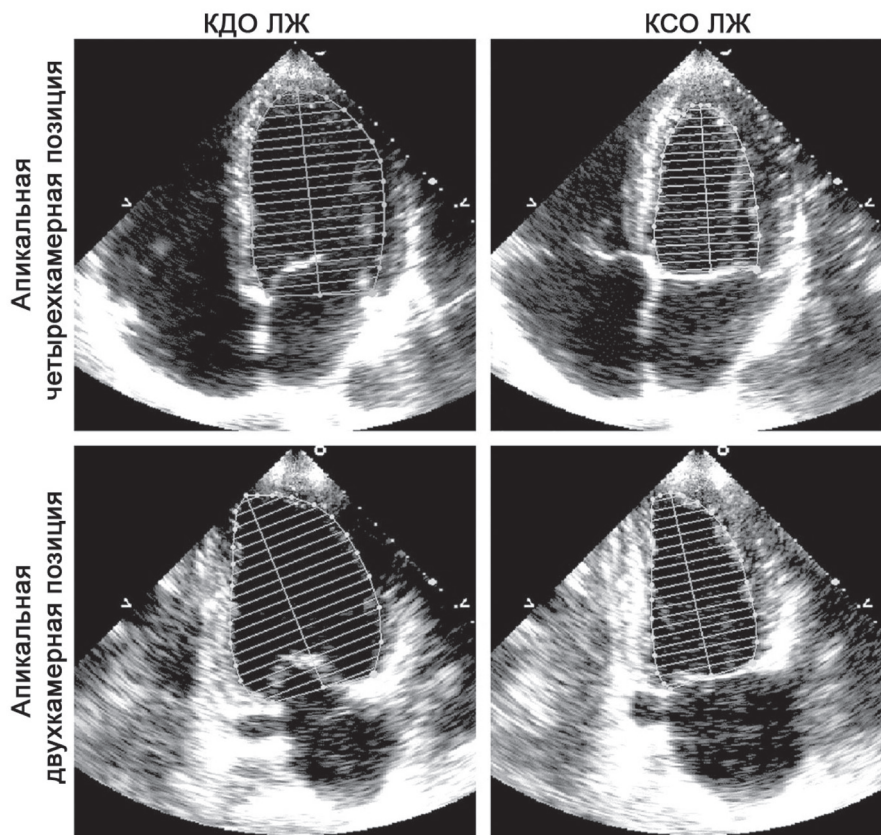


Рис. 7. Двухмерные измерения для вычисления объемов ЛЖ с использованием бипланового метода дисков (модифицированный метод Симпсона) в апикальной четырехкамерной и двухкамерной позиции в конце диастолы и в конце систолы. При обведении полости папиллярные мышцы включаются в контур полости.

[27]. Ранее применявшиеся методы Teichholz и Quinones для определения фракции выброса ЛЖ по линейным показателям могут быть неточны в связи с геометрическими допущениями, необходимыми для преобразования линейных измерений в объемы [28, 29]. В связи с этим использование линейных измерений для вычисления фракции выброса ЛЖ не рекомендуется для применения в клинической практике.

Сокращение мышечных волокон среднего слоя стенки ЛЖ может лучше отражать собственно сократительную способность миокарда, по сравнению с сокращением волокон эндокарда. Вычисление фракции укорочения волокон среднего слоя по сравнению с оценкой фракции укорочения эндокарда представляет большую ценность в выявлении систолической дисфункции у пациентов с концентрической гипертрофией миокарда ЛЖ [30]. Фракция укорочения волокон среднего слоя может быть рассчитана в М-режиме с использованием математической модели, включающей конечно-диастолический и конечно-систолический размеры, а также толщину стенок ЛЖ [30, 31]:

$$\text{Внутренняя «оболочка»} = \left[(\text{КДР} + \text{ТМЖПд}/2 + \text{ТЗСд}/2)^3 - \text{КДР}^3 + \text{КСР}^3 \right]^{1/3} - \text{КСР}$$

Фракция укорочения средних волокон = $\frac{(\text{КДР} + \text{ТМЖПд}/2 + \text{ТЗСд}/2) - [\text{КСР} + \text{внутренняя «оболочка»}]}{(\text{КДР} + \text{ТМЖПд}/2 + \text{ТЗСд}/2)} * 100$

Для измерения объемов ЛЖ наиболее часто используется биплановый метод дисков (модифицированный метод Симпсона) в В-режиме. Согласно мнению экспертов по подготовке данных рекомендаций, данный способ является предпочтительным (рис. 7).

В основе метода лежит принцип, согласно которому объем ЛЖ рассчитывается путем сложения объемов ряда дисков эллиптической формы. Высота каждого диска рассчитывается как часть (обычно 1/20) длинной оси ЛЖ по результатам наибольшего измерения в четырех- и двухкамерной позициях. Площадь каждого диска рассчитывается исходя из двух диаметров, полученных из 4-и 2-камерной позиций. В случае, когда не удастся получить качественное изображение ЛЖ в двух ортогональных позициях, может быть использована только одна из них (в этом случае предполагается, что поперечное сечение ЛЖ представляет из себя круг). Следует учитывать, что использование только одной позиции наименее оправдано при наличии выраженных нарушений локальной сократимости миокарда.

Таблица 4

Нормативные показатели и пороговые значения массы миокарда и геометрии ЛЖ

	Женщины				Мужчины			
	Норма	Незначительное нарушение	Умеренное нарушение	Значительное нарушение	Норма	Незначительное нарушение	Умеренное нарушение	Значительное нарушение
Линейные измерения								
ММЛЖ, г	67–162	163–186	187–210	≥211	88–224	225–258	259–292	≥293
ММЛЖ/ППТ, г/м²	43–95	96–108	109–121	≥122	49–115	116–131	132–148	≥149
ММЛЖ/рост, г/м	41–99	100–115	116–128	≥129	52–126	127–144	145–162	≥163
ММЛЖ/рост ^{2,7} , г/м ^{2,7}	18–44	45–51	52–58	≥59	20–48	49–55	56–63	≥64
Индекс относительной толщины	0,22–0,42	0,43–0,47	0,48–0,52	≥0,53	0,24–0,42	0,43–0,46	0,47–0,51	≥0,52
Толщина МЖП, см	0,6–0,9	1,0–1,2	1,3–1,5	≥1,6	0,6–1,0	1,1–1,3	1,4–1,6	≥1,7
Толщина ЗСЛЖ, см	0,6–0,9	1,0–1,2	1,3–1,5	≥1,6	0,6–1,0	1,1–1,3	1,4–1,6	≥1,7
В-режим								
ММЛЖ, г	66–150	151–171	172–192	≥193	96–200	201–227	228–254	≥255
ММЛЖ/ППТ, г/м²	44–88	89–100	101–112	≥113	50–102	103–116	117–130	≥131

Примечание: показатели, выделенные **жирным шрифтом**, наиболее валидны и рекомендованы к применению.

Альтернативным способом вычисления объёмов ЛЖ при сложностях определения эндокарда верхушки является метод «площадь-длина». При этом предполагается, что ЛЖ имеет форму пули (рис. 6). Поперечное сечение ЛЖ вычисляется планиметрическим способом из парастернальной позиции по короткой оси ЛЖ. Длина ЛЖ измеряется от середины фиброзного кольца митрального клапана до верхушки ЛЖ из апикальной четырехкамерной позиции. Данные измерения выполняются в конце диастолы и в конце систолы, после чего рассчитываются объёмы по формуле: объём = [5* (площадь)* (длина)]/6. Для индексирования объёмных показателей наиболее часто используется площадь поверхности тела (ППТ) в м².

Конечно-диастолический (КДО) и конечно-систолический (КСО) объёмы определяются одним из вышеописанных методов. После этого рассчитывается фракция выброса (ФВ) по формуле:

$$ФВ = (КДО - КСО)/КДО$$

Пороговые значения показателей для диагностики систолической дисфункции ЛЖ, представленные в таблице 6, традиционно не зависят от пола. Однако по современным данным с использованием эхокардиографии и магнитно-резонансной томографии можно предположить, что ФВ ЛЖ и другие показатели систолической функции в здоровой популяции несколько выше у женщин, чем у мужчин [32, 33]. Оценка объёмов ЛЖ с помощью ЧПЭхоКГ сложна в связи с трудностями получения из пищеводного доступа неукороченной полости ЛЖ. Однако при соблюдении достаточной аккуратности при выведении позиций, прямое сравнение значений объёмов и ФВ ЛЖ, полученных методом трансторакальной и чреспищеводной эхокардиографии, показывает

незначительное, либо полное отсутствие достоверных различий [8, 9].

Нормативные показатели измерений левого желудочка

Нормативные показатели линейных измерений ЛЖ, представленные в таблицах 4–6, были получены на этнически разнородной выборке 510 представителей белой расы, афроамериканцев и американских индейцев с нормальной массой тела, нормальным уровнем артериального давления, без признаков сердечно-сосудистых заболеваний и сахарного диабета (неопубликованные данные). Более подробно группы этих пациентов были описаны ранее [20, 34–36]. Нормальные значения объёмных показателей были также получены в популяции здоровых взрослых людей [37].

Нормальные значения ММЛЖ различаются у мужчин и женщин, даже после индексирования по ППТ (табл. 4).

Вопрос о наилучшем способе стандартизации оценки ММЛЖ до сих пор обсуждается. Несмотря на то, что в клинических исследованиях для этой цели наиболее часто используется площадь поверхности тела, данный подход приводит к недооценке распространенности гипертрофии ЛЖ у пациентов с избыточной массой тела и ожирением. Частота выявления гипертрофии ЛЖ как при ожирении, так и при сердечно-сосудистых заболеваниях, увеличивается при индексации ММЛЖ к росту (рост^{2,7}). Однако, пока недостаточно данных, чтобы судить о дополнительной прогностической ценности данного подхода. Следует заметить, что представленные в таблице 4 нормативные значения ММЛЖ ниже тех, что были получены в более ранних эхокардиографи-

ческих исследованиях, однако практически идентичны показателям, полученным при аутопсии, и пороговым значениям, используемым в клинических исследованиях [19, 20, 36, 38, 39]. Несмотря на то, что в некоторых предыдущих исследованиях отмечались расовые различия в значениях ММЛЖ, обобщение доступных литературных данных свидетельствует об отсутствии значимых различий между здоровыми афроамериканцами и европеоидами. У пациентов с артериальной гипертензией, напротив, были продемонстрированы расово-этнические различия структуры ЛЖ [40]. Хотя чувствительность, специфичность и предсказательная ценность измерения толщины стенок миокарда ЛЖ в определении гипертрофии ЛЖ ниже, чем вычисление ММЛЖ, в клинической практике наиболее простым способом выявления гипертрофии ЛЖ является измерение толщины задней стенки ЛЖ или МЖП [41].

Использование показателя ММЛЖ у детей осложняется необходимостью индексирования этого показателя по отношению к размеру тела ребенка. При этом должно учитываться только нормальное физическое развитие ребенка без учета патологического влияния избыточного веса или ожирения. В таком случае индексированные показатели ММЛЖ в раннем детстве могут напрямую сравниваться с последующими измерениями в подростковом и взрослом возрасте. Отношение массы ЛЖ к росту (в метрах) в степени от 2,5 до 3,0 является наиболее часто используемым методом индексации у детей и подростков, так как наилучшим образом согласуется с индексированной ММЛЖ с учетом безжировой массы тела [42]. В настоящее время, как правило, используется возведение в степень 2,7 [43, 44]. У детей младше 8 лет наилучший способ индексации пока не определен, однако наиболее правильным считается отношение к росту в степени 2,0 [45].

Оценка объемов и массы миокарда левого желудочка с помощью трехмерной эхокардиографии

Оценка объемов и массы трехмерных структур по линейным или двумерным измерениям несовершенна, так как основана на определенных геометрических моделях и допущениях. И хотя подобные неточности измерений в прошлом считались неизбежными и не имеющими существенного клинического значения, в большинстве случаев необходима высокая точность измерений, особенно в случае повторных исследований при наблюдении за развитием заболевания у пациента. В последнее десятилетие появилось несколько трехмерных технологий для измерения объемов и массы миокарда ЛЖ [46–59]. Принципиально они могут быть разделены на технологии, основанные на реконструкции объемных изображений из набора двумерных кадров, или на непо-

средственным получении объемных данных с помощью специального матричного датчика, также известные как трехмерная эхокардиография в режиме реального времени. После получения трехмерного изображения для вычисления объемов и ММЛЖ требуется ручное или полуавтоматическое определение границ эндокарда (а для ММЛЖ – и границ эпикарда). С учетом этих контуров вычисляется объем полости или миокарда ЛЖ методом дисков [54, 56] или другими способами [46–48].

Независимо от способа получения данных трехмерная эхокардиография не основана на геометрических моделях при вычислении объемов и массы миокарда ЛЖ и не подвержена ошибкам выведения позиций, приводящим к укорочению полости ЛЖ. Проведены исследования, доказавшие точность определения объемов и ММЛЖ методом трехмерной эхокардиографии в сравнении с “золотым стандартом”, в частности МРТ. Как и при МРТ, объемы ЛЖ и ПЖ по данным трехмерной эхокардиографии были более согласованными, имели меньший разброс значений и меньшую внутри- и межисследовательскую вариабельность, чем результаты двумерной эхокардиографии [46, 54, 57, 60]. При оценке ММЛЖ было убедительно продемонстрировано преимущество трехмерной эхокардиографии над линейными или двумерными методами [55, 57, 59]. Объем и масса миокарда ПЖ по данным трехмерной эхокардиографии также хорошо согласуются с результатами МРТ [58, 61]. Ограничениями использования этого метода в настоящее время являются необходимость регулярного ритма сердца, относительно низкое качество трехмерных изображений в реальном времени по сравнению с двумерными изображениями и временные затраты на дополнительную обработку данных. Однако, большее количество обрабатываемых данных, отсутствие геометрических допущений, постоянное улучшение программных пакетов для анализа результатов трехмерной эхокардиографии нивелируют эти ограничения.

Локальная сократимость левого желудочка

В 1989 г экспертами ASE была предложена 16-сегментная модель ЛЖ [2]. Согласно этой модели, весь ЛЖ делится на 6 базальных, 6 средних и 4 апикальных сегмента (рис. 8).

Границы МЖП определяются местом присоединения стенок правого желудочка (ПЖ). МЖП на базальном и среднем уровне делится на передне-перегородочные и ниже-перегородочные сегменты. В направлении против часовой стрелки остальные сегменты на базальном и среднем уровнях получили название нижних, ниже-боковых, передне-боковых и передних. В верхушке ЛЖ выделяют перегородочный, нижний, боковой и передний сегменты. Данная сегментарная модель широко используется в эхокардиографии. Напротив, в радионуклидных исследова-

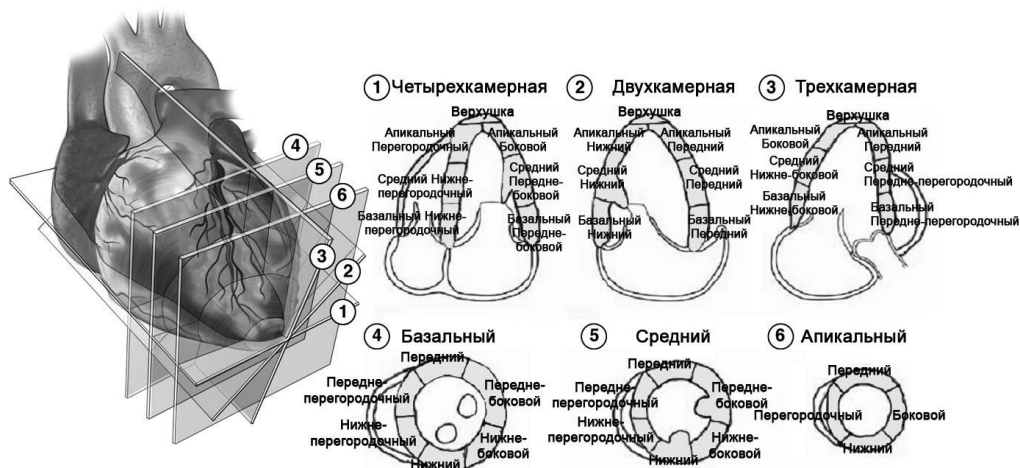


Рис. 8. Схематичное изображение сегментарного анализа стенок ЛЖ. Парастеральная позиция по длинной и короткой осям ЛЖ на трех различных уровнях. Апикальные сегменты обычно визуализируются из апикального доступа в четырех-, двух- и трехкамерной позициях. Собственно верхушка может быть оценена только при контрастной эхокардиографии. 16-сегментная модель, в соответствии с рекомендациями ASE 1989 [2], также может использоваться в практике. 17-сегментная модель, включающая собственно верхушку, была предложена рабочей группой по сегментарному делению миокарда и регистрации методов визуализации сердца Американской ассоциации сердца [62].

ниях, магнитно-резонансной и компьютерной томографии сердца обычно используется большее количество сегментов.

В 2002 г рабочая группа Американской ассоциации сердца по сегментарному делению миокарда и регистрации методов визуализации сердца разработала 17-сегментную модель ЛЖ в качестве универсальной для всех визуализирующих методов (рис. 8) [62]. Главное отличие от предыдущей 16-сегментной модели заключается в выделении дополнительного 17-го сегмента — собственно верхушки ЛЖ. Собственно верхушка ЛЖ не контактирует с полостью ЛЖ. Технологии, улучшающие качество эхокардиографического изображения, такие как тканевая гармоника и контрастная эхокардиография, оптимизируют визуализацию верхушки ЛЖ. Любая из предложенных моделей достаточно практична для клинического применения, но при этом достаточно детальна для полуколичественного анализа. 17-сегментную модель следует использовать преимущественно при исследовании перфузии миокарда и при сравнении различных визуализирующих методов. 16-сегментная модель подходит для оценки нарушений локальной сократимости миокарда, так как в норме собственно верхушка (17-й сегмент) не двигается.

Основой сегментарного деления миокарда стали данные о его массе и размерах по данным аутопсии. При сечении ЛЖ на три части перпендикулярно его длинной оси, на долю базальных сегментов у взрослых людей без заболеваний сердца приходится 43% ММЛЖ, на долю средних сегментов (определяемых по папиллярным мышцам) — 36% и на долю апикальных сегментов — 21% [63]. Распределение массы миокарда ЛЖ в 16-сегментной модели близко к описан-

ному выше и составляет по 37,5% массы миокарда на долю базальных и средних сегментов и 25% на долю апикальных сегментов. В 17-сегментной модели на долю базальных и средних сегментов приходится по 35,3% ММЛЖ, а на долю апикальных сегментов (включая собственно верхушку) — 29,4%.

Существует определенная вариабельность кровоснабжения сегментов миокарда ЛЖ. Тем не менее, сегменты ЛЖ принято соотносить с бассейном кровоснабжения одной из трех главных коронарных артерий, как это показано на рисунке 9 [62].

Эхокардиография используется для оценки локальной сократимости при инфаркте и ишемии миокарда с 70-х годов прошлого века [64–66]. В настоящее время известно, что регионарный кровоток и локальная сократимость миокарда ЛЖ не находятся в тесной зависимости [67]. Хотя нарушения локальной сократимости миокарда могут отсутствовать в покое при степени стеноза просвета коронарной артерии менее 85%, при нагрузке они могут появляться уже при стенозе просвета более 50%. Известно, что при эхокардиографическом исследовании объем ишемизированного или рубцового миокарда может быть завышен в связи с нарушением кинетики прилежащих сегментов, как за счет феномена подтягивания, так и за счет изменений локальных условий нагрузки и оглушения миокарда [68]. Таким образом, при оценке локальной сократимости следует учитывать как движение, так и утолщение стенок ЛЖ. Более того, следует помнить, что нарушения локальной сократимости ЛЖ могут выявляться и при отсутствии ишемической болезни сердца.

Рекомендовано оценивать сократимость каждого сегмента по количественной шкале, учитывающей

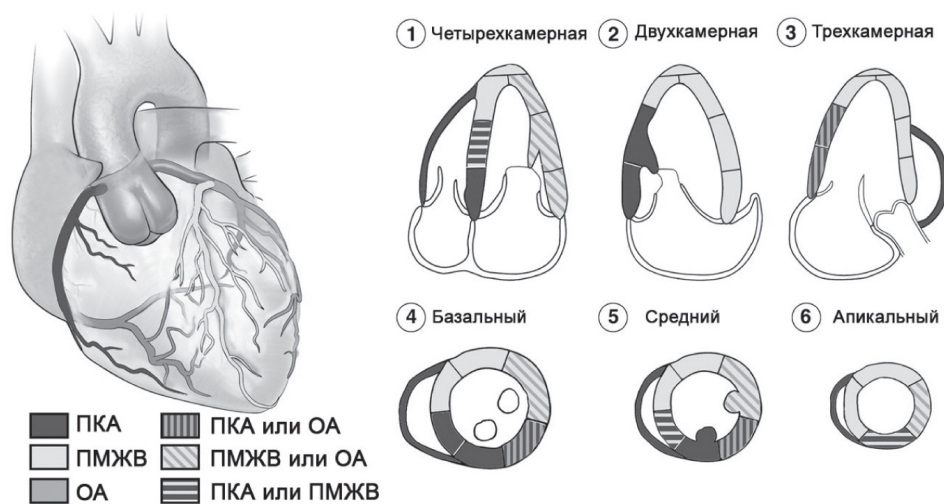


Рис. 9. Типичное кровоснабжение сегментов ЛЖ правой коронарной артерией (ПКА), передней межжелудочковой ветвью левой коронарной артерии (ПМЖВ) и огибающей ветвью левой коронарной артерии (ОА). Существует индивидуальная вариабельность типов кровоснабжения. Некоторые сегменты могут кровоснабжаться из нескольких бассейнов.

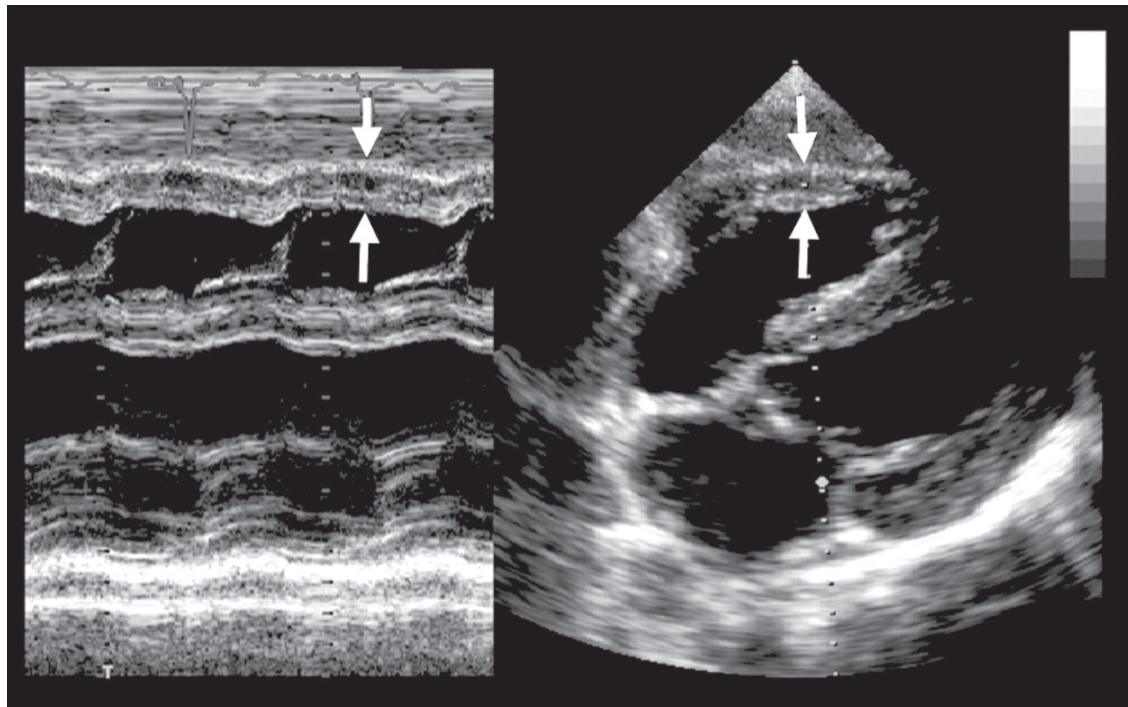


Рис. 10. Методика измерения толщины стенки ПЖ (стрелки) из М-режима (слева) и субкостальной позиции (справа).

подвижность и систолическое утолщение миокарда. В идеале, сократимость каждого сегмента должна изучаться из нескольких эхокардиографических позиций. Предложена следующая шкала для оценки сегментарной сократимости ЛЖ: нормальная сократимость или гиперкинез = 1 балл, гипокинез = 2 балла, акинез (или минимальное утолщение) = 3 балла, дискинез (парадоксальное систолическое движение) = 4 балла, аневризма (диастолическая деформация) = 5 баллов [1]. Путем сложения баллов для каждого сег-

мента и последующим делением на число визуализированных сегментов можно получить индекс нарушения локальной сократимости миокарда.

Оценка ремоделирования левого желудочка и использование эхокардиографии в клинических исследованиях

Термин ремоделирование ЛЖ обозначает процесс изменения размеров, геометрии и функции сердца во времени. При помощи количественной

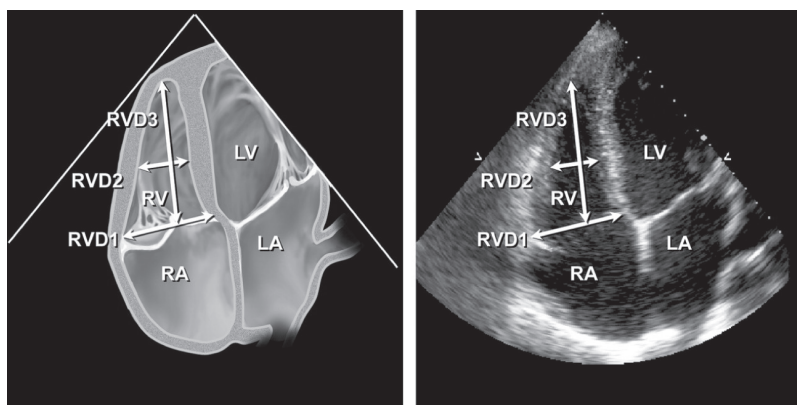


Рис. 11. Измерение срединного диаметра ПЖ на уровне папиллярных мышц ЛЖ в апикальной четырехкамерной позиции. RVD1-базальный диаметр ПЖ; RVD2 – срединный диаметр ПЖ; RVD3 – продольный диаметр ПЖ; RV – правый желудочек; LV – левый желудочек; RA – правое предсердие; LA – левое предсердие.

Таблица 5

Нормативные показатели и пороговые значения размеров и объемов ЛЖ

	Женщины				Мужчины			
	Норма	Незначительное нарушение	Умеренное нарушение	Значительное нарушение	Норма	Незначительное нарушение	Умеренное нарушение	Значительное нарушение
Размеры ЛЖ								
КДР, см	3,9–5,3	5,4–5,7	5,8–6,1	≥6,2	4,2–5,9	6,0–6,3	6,4–6,8	≥6,9
КДР/ППТ, см/м ²	2,4–3,2	3,3–3,4	3,5–3,7	≥3,8	2,2–3,1	3,2–3,4	3,5–3,6	≥3,7
КДР/рост, см/м	2,5–3,2	3,3–3,4	3,5–3,6	≥3,7	2,4–3,3	3,4–3,5	3,6–3,7	≥3,8
Объемы ЛЖ								
КДО, мл	56–104	105–117	118–130	≥131	67–155	156–178	179–201	≥202
КДО/ППТ, мл/м²	35–75	76–86	87–96	≥97	35–75	76–86	87–96	≥97
КСО, мл	19–49	50–59	60–69	≥70	22–58	59–70	71–82	≥83
КСО/ППТ, мл/м²	12–30	31–36	37–42	≥43	12–30	31–36	37–42	≥43

Примечание: показатели, выделенные **жирным шрифтом**, наиболее валидны и рекомендованы к применению.

оценки данных двухмерной трансторакальной эхокардиографии можно охарактеризовать ремоделирование ЛЖ у здоровых лиц и при различных заболеваниях сердца. Ремоделирование ЛЖ может быть физиологическим, когда увеличиваются размеры сердца во время роста, при физических нагрузках или беременности. В нескольких исследованиях продемонстрировано, что изометрические и изотонические физические упражнения приводят к ремоделированию ЛЖ и ПЖ с изменением размеров полостей и толщины стенок [69–73]. Изменения у высокотренированных лиц («спортивное» сердце) напрямую зависят от типа и продолжительности физических тренировок и имеют особые характеристики при эхокардиографии. При изометрических упражнениях происходит диспропорциональное увеличение ММЛЖ по отношению к увеличению конечно-диастолического объема ЛЖ. Это приводит к значительно большему увеличению соотношения толщины стенки к размеру полости ЛЖ, чем это наблюдается у нормальных лиц (не спортсменов). При этом изменений индексов сократительной функции ЛЖ не происходит [69–73]. Такое физиологи-

ческое гипертрофическое ремоделирование в «спортивных» сердцах обратимо при прекращении тренировок и связано с общим увеличением безжировой массы тела [70], а также повышением симпатической активности сердца [74]. Ремоделирование может быть компенсаторным при хронической перегрузке давлением на фоне системной артериальной гипертензии или аортального стеноза, что приводит к концентрической гипертрофии (увеличение толщины стенок, нормальный объем полости и сохранная фракция выброса) (рис. 5). Компенсаторное ремоделирование ЛЖ отмечается при хронической перегрузке объемом на фоне митральной или аортальной недостаточности, что вызывает такие характерные изменения структуры ЛЖ, как эксцентрическая гипертрофия и дилатация полости при первоначально нормальной сократимости. Перегрузки давлением и объемом компенсируются благодаря соответствующей гипертрофии, которая нормализует напряжение на стенку ЛЖ, и позволяет сохранять стабильную гемодинамику и фракцию выброса в течение длительного времени. Однако у части пациентов хроническое увеличение постна-

Таблица 6

Нормативные показатели и пороговые значения функции ЛЖ

	Женщины				Мужчины			
	Норма	Незначительное нарушение	Умеренное нарушение	Значительное нарушение	Норма	Незначительное нарушение	Умеренное нарушение	Значительное нарушение
М-режим Эндокардиальная фракция укорочения,%	27–45	22–26	17–21	≤16	25–43	20–24	15–19	≤14
Фракция укорочения средних волокон,%	15–23	13–14	11–12	≤10	14–22	12–13	10–11	≤10
В-режим Фракция выброса,%	≥55	45–54	30–44	<30	≥55	45–54	30–44	<30

Примечание: показатели, выделенные **жирным шрифтом**, наиболее валидны и рекомендованы к применению.

грузки в какой-то момент приводит к срыву компенсации, и процесс ремоделирования становится патологическим.

Переход к патологическому ремоделированию обусловлен прогрессирующим дилатацией полости желудочка, изменением формы полости и нарушением нормальной геометрии митрального кольца и подклапанного аппарата, что в свою очередь приводит к возникновению митральной регургитации.

Дополнительная объемная перегрузка вследствие митральной недостаточности ускоряет процесс снижения систолической функции ЛЖ и развития сердечной недостаточности. Дилатация ЛЖ усиливает митральную регургитацию, а митральная регургитация, в свою очередь, вызывает дальнейшую дилатацию ЛЖ, прогрессирующее ремоделирование и нарушение сократимости.

Изменение размера и геометрии ЛЖ при артериальной гипертензии обусловлено гемодинамическими изменениями, связанными с повышением артериального давления [22,75]. Концентрический тип гипертрофии ЛЖ вследствие перегрузки давлением у больных с неосложненной АГ встречается редко и ассоциируется с высоким систолическим АД и высоким периферическим сосудистым сопротивлением. В свою очередь, при эксцентрической гипертрофии ЛЖ отмечается нормальное периферическое сосудистое сопротивление и высокий сердечный индекс, вследствие избыточного объема циркулирующей крови. Концентрическое ремоделирование (нормальная ММЛЖ при увеличении индекса относительной толщины стенок) характеризуется высоким периферическим сосудистым сопротивлением, низким сердечным индексом и повышенной жесткостью артерий [76, 77].

Особая форма ремоделирования наблюдается после инфаркта миокарда вследствие резкой потери значительного объема сократительного миокарда [22, 78]. Раннее расширение зоны инфаркта приводит к дилатации полости ЛЖ, вследствие перераспределения увеличенного регионального напряжения

на стенку ЛЖ, и способствует сохранению ударного объема. Выраженность раннего и позднего постинфарктного ремоделирования определяется многими факторами, включая размер и локализацию инфаркта, активность симпатно-адреналовой системы, регуляцию ренин-ангиотензин-альдостероновой системы и натрийуретических пептидов. У 30–50% пациентов, перенесших инфаркт миокарда, наблюдается прогрессирующая дилатация полости ЛЖ [79, 80] с нарушением геометрии ЛЖ и вторичной митральной регургитацией. Митральная регургитация в дальнейшем способствует ухудшению функции ЛЖ и развитию застойной сердечной недостаточности. Патологическое ремоделирование ЛЖ служит общим финальным патофизиологическим звеном, приводящим к сердечной недостаточности, независимо от первоначального повреждающего фактора: хроническая перегрузка объемом или давлением, генетически детерминированная кардиомиопатия или инфаркт миокарда. В США примерно у 2/3 из 4,9 миллионов пациентов с сердечной недостаточностью причиной дисфункции ЛЖ является ишемическая болезнь сердца [81].

О развитии ремоделирования ЛЖ у пациентов с длительно существующей артериальной гипертензией, хронической клапанной регургитацией или первичной кардиомиопатией известно давно. В то же время о процессе перехода к сердечной недостаточности известно меньше, поскольку он значительно растянут во времени. Поскольку время от развития инфаркта миокарда до появления сердечной недостаточности короче, этот процесс детально описан.

Традиционно для эхокардиографической количественной оценки ремоделирования ЛЖ используются объемы ЛЖ, полученные как с помощью бипланового метода, так и только из одной позиции, в соответствии с рекомендациями Американского эхокардиографического общества. Хотя измерение объемов из двух и одной позиций не являются взаимозаменяемыми, оба способа одинаково чувствительны для обнаружения процессов ремоделирования и ухудшения сократимости ЛЖ [77]. Как было

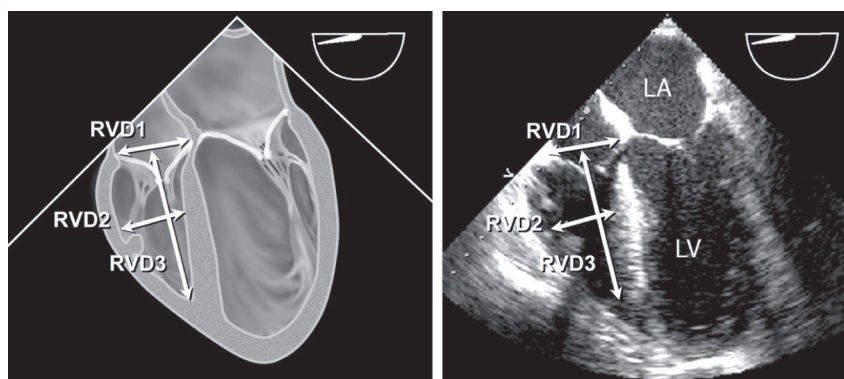


Рис. 12. Измерение размеров ПЖ при помощи чреспищеводной эхокардиографии в четырехкамерной позиции из средних отделов пищевода. Наилучшее изображение можно получить после выведения максимального доступного размера ПЖ с плоскостью сканирования датчика приблизительно на 0–20°. RVD1-базальный диаметр ПЖ; RVD2 – срединный диаметр ПЖ; RVD3 – продольный размер ПЖ; LV – левый желудочек; LA – левое предсердие.

продемонстрировано в многочисленных клинических исследованиях у пациентов после ИМ, с сердечной недостаточностью объемы ЛЖ и фракция выброса обладают предсказательной ценностью развития неблагоприятных сердечно-сосудистых событий, включая смерть, повторный инфаркт, желудочковые аритмии и митральную регургитацию [78–81]. Комитет рекомендует использовать количественную оценку объемов ЛЖ, фракции выброса ЛЖ, массы миокарда и геометрии ЛЖ (описано ранее в соответствующих разделах) для оценки ремоделирования ЛЖ на фоне физиологических и патологических процессов. Эти показатели обладают дополнительной прогностической ценностью к клиническим данным пациента.

Оценка размеров правого желудочка и выносящего тракта правого желудочка

Нормальный ПЖ представляет собой сложную структуру в форме полумесяца, прилежащую к ЛЖ, и полностью не визуализируется ни в одной из позиций двухмерной эхокардиографии. Поэтому точная оценка морфологии и функции ПЖ требует использования многих эхокардиографических позиций, включая парастеральную позицию по длинной и короткой осям, позицию приносящего тракта ПЖ, апикальную четырехкамерную и субкостальную позиции. Несмотря на наличие нескольких количественных методов измерения ПЖ, в клинической практике структура и функция ПЖ оцениваются преимущественно качественно. Однако в последнее время многочисленные исследования показали важность определения функции ПЖ для прогнозирования исхода многих сердечно-сосудистых и легочных заболеваний. Таким образом, количественная оценка функции ПЖ оправдана в большинстве случаев в рутинной клинической практике.

В сравнении со стенками ЛЖ, в норме стенка ПЖ тоньше. В норме ПЖ работает в условиях низкого легочного сопротивления и, следовательно, низкой

постнагрузки. Таким образом, нормальное давление в ПЖ низкое, а податливость ПЖ высокая. Поэтому ПЖ крайне чувствителен к изменениям постнагрузки. Изменение размеров и функции ПЖ служит признаком повышенного легочного сосудистого сопротивления и нагрузки от левых камер сердца. У взрослых резкое повышение постнагрузки ПЖ проявляется дилатацией ПЖ, а хроническое – концентрической гипертрофией. Кроме того, к дилатации ПЖ или истончению его стенок могут приводить инфаркт миокарда ПЖ или дисплазия ПЖ [82]. Таким образом, оценка размеров ПЖ и толщины его стенок является неотъемлемой частью оценки функции ПЖ.

В норме толщина свободной стенки ПЖ меньше 0,5 см при измерении как в М-режиме, так и по данным двухмерной эхокардиографии. Хотя толщина свободной стенки ПЖ может быть определена из апикальной или парастеральной позиции по длинной оси, измерение из субкостальной позиции на уровне хорд трикуспидального клапана во время пика зубца R ЭКГ характеризуется меньшей вариабельностью значений и лучше коррелирует с пиковым систолическим давлением в ПЖ (рис. 10) [75]. Необходима тщательность измерений, чтобы избежать завышения размеров как в связи с наличием отложений эпикардального жира, так и из-за толстых трабекул в полости ПЖ.

Качественную оценку размера ПЖ легко выполнить из апикальной четырехкамерной позиции (рис. 11). В этой позиции площадь и срединный диаметр полости ПЖ должны быть меньше, чем ЛЖ. В случае умеренного увеличения, площадь полости ПЖ становится равной ЛЖ, и ПЖ может в равной мере с ЛЖ формировать верхушку сердца. По мере прогрессирования дилатации ПЖ, площадь полости ПЖ преобладает над ЛЖ, и ПЖ полностью формирует верхушку сердца.

Количественную оценку размеров ПЖ также лучше выполнять из апикальной четырехкамерной позиции. Необходимо быть внимательным для полу-

Таблица 7

Нормативные показатели и пороговые значения размеров ПЖ и легочной артерии [76]

	Нормальные значения	Незначительное нарушение	Умеренное нарушение	Выраженное нарушение
Размер ПЖ				
Базальный диаметр ПЖ (RVD1), см	2,0–2,8	2,9–3,3	3,4–3,8	≥ 3,9
Срединный диаметр ПЖ (RVD2), см	2,7–3,3	3,4–3,7	3,8–4,1	≥ 4,2
Продольный размер ПЖ (RVD3), см	7,1–7,9	8,0–8,5	8,6–9,1	≥ 9,2
Размер ВТПЖ				
Над аортальным клапаном (RVOT1), см	2,5–2,9	3,0–3,2	3,3–3,5	≥ 3,6
Над клапаном легочной артерии (RVOT2), см	1,7–2,3	2,4–2,7	2,8–3,1	≥ 3,2
Размер легочной артерии				
Под клапаном легочной артерии (PA1), см	1,5–2,1	2,2–2,5	2,6–2,9	≥ 3,0

Таблица 8

Нормативные показатели и пороговые значения площади и функции ПЖ из апикальной четырехкамерной позиции [80]

	Нормальное значение	Незначительное нарушение	Умеренное нарушение	Выраженное нарушение
Конечно-диастолическая площадь ПЖ, см ²	11–28	29–32	32–37	≥ 38
Конечно-систолическая площадь ПЖ, см ²	7,5–16	17–19	20–22	≥ 23
Фракция изменения площади ПЖ, %	32–60	25–31	18–24	≤ 17

чения истинной неукороченной апикальной четырехкамерной позиции, ориентируя изображение таким образом, чтобы вывести максимальный размер ПЖ перед началом измерений.

Измерение диаметра срединного и базального отделов ПЖ в верхушечной четырехкамерной позиции в конце диастолы является простым методом количественной оценки ПЖ (рис. 11). Кроме того, из этой позиции может быть измерен продольный размер ПЖ. В таблице 7 представлены нормальные значения размеров ПЖ из апикальной четырехкамерной позиции [76, 80, 83].

Размер ПЖ можно также оценить при помощи ЧПЭхоКГ в четырехкамерной позиции из средних отделов пищевода (рис. 12). Четырехкамерная позиция из средних отделов пищевода, которая в целом соответствует апикальной четырехкамерной позиции, должна определяться на уровне середины левого предсердия (ЛП) и проходить через верхушку ЛЖ с осевой ротацией плоскости сканирования датчика обычно на 10–20° для выведения максимального размера кольца трикуспидального клапана.

В клинической практике систолическая функция ПЖ оценивается преимущественно качественно. Качественная оценка должна учитывать смещение кольца трикуспидального клапана. В норме во время систолы кольцо трикуспидального клапана обычно смещается к верхушке на 1,5–2,0 см. Систолическая экскурсия кольца трикуспидального клапана менее 1,5 см связана с плохим прогнозом при различных сердечно-сосудистых заболеваниях [84]. Хотя существует много методов для количественной оценки, прямое вычисление

объемов и фракции выброса ПЖ затруднено в связи со сложной формой ПЖ и недостатками стандартных методов оценки объемов ПЖ. Тем не менее, многие эхокардиографические методы могут использоваться для оценки функции ПЖ. Фракция изменения площади ПЖ (Fractional Area Change – FAC) измеряется из апикальной четырехкамерной позиции и является простым методом для оценки функции ПЖ. Этот показатель коррелирует с фракцией выброса ПЖ по данным МРТ ($r=0,88$) и обладает прогностическим значением при многих патологических состояниях [81, 85]. Нормальные значения площади и фракции изменения площади ПЖ представлены в таблице 8.

Дополнительная оценка систолической функции ПЖ включает тканевое доплеровское исследование скорости движения кольца трикуспидального клапана или индекс производительности миокарда ПЖ (индекс Tei) [86].

Выносящий тракт ПЖ (ВТПЖ) располагается от передне-верхней стенки ПЖ до легочной артерии, включая клапан легочной артерии. Наилучшее изображение ВТПЖ можно получить из парастерального доступа по длинной оси с отклонением угла сканирования вверх и по короткой оси на уровне основания сердца. Дополнительно изображение ВТПЖ может быть получено из субкостального доступа. Измерение выносящего тракта ПЖ наиболее точно можно провести из парастеральной позиции по короткой оси сразу под клапаном легочной артерии (рис. 13).

Средние значения измерений ВТПЖ представлены в таблице 7 [75]. При ЧПЭхоКГ позиция прино-

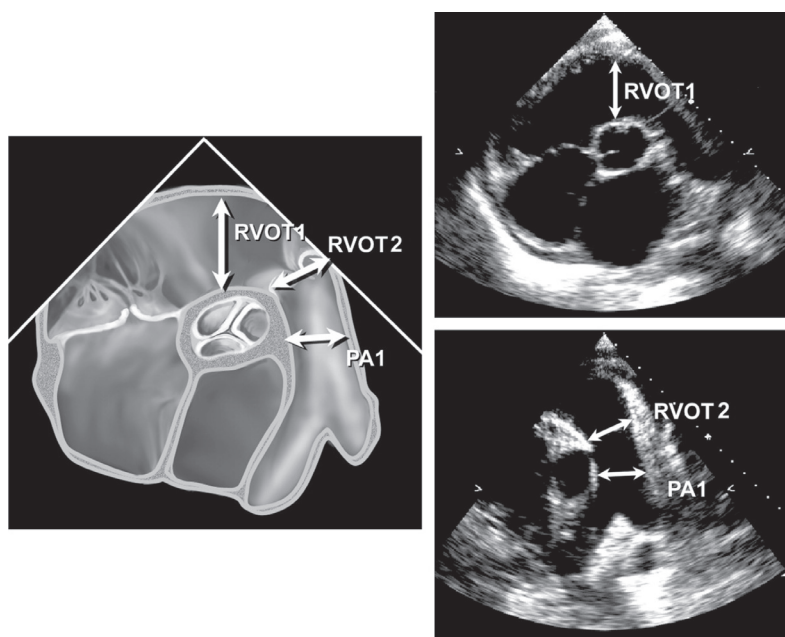


Рис. 13. Измерение диаметра выносящего тракта ПЖ (RVOT1, на уровне кольца клапана легочной артерии – RVOT2). PA1 – диаметр легочной артерии. Чреспищеводная эхокардиография, короткая ось на уровне створок аортального клапана из средних отделов пищевода, с плоскостью сканирования датчика приблизительно на 45–70°.

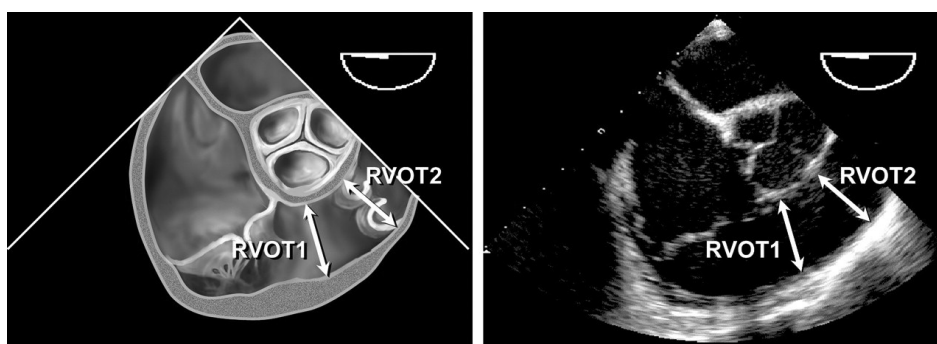


Рис. 14. Измерение диаметра выносящего тракта ПЖ на уровне кольца клапана легочной артерии (RVOT2) и основного ствола легочной артерии (чреспищеводная эхокардиография, позиция приносящего-выносящего тракта ПЖ из средних отделов пищевода).

сящего-выносящего тракта ПЖ из средних отделов пищевода обычно позволяет получить наилучшее изображение диаметра ВТПЖ под клапаном легочной артерии (рис. 14).

Количественная оценка размеров левого и правого предсердий

ЛП выполняет три основные физиологические функции, влияющие на наполнение ЛЖ и его функцию. ЛП функционирует как насос, обеспечивающий 15–30% наполнения ЛЖ, как резервуар для венозного возврата из легких во время систолы желудочков и как конduit, обеспечивающий поток крови из ЛП в ЛЖ в фазу ранней диастолы [87]. Увеличение размеров ЛП ассоциируется с развитием неблагоприятных сердечно-сосудистых событий [88–90]. Увели-

чение размеров предсердий чаще всего связано с растяжением их стенок в результате повышенного давления наполнения [91, 92]. Хотя объемная перегрузка тоже может быть причиной увеличения размера ЛП, неблагоприятные исходы, связанные с увеличением его размера и объема, более тесно связаны именно с увеличением давления наполнения. Существуют взаимосвязь между увеличением размера ЛП и развитием фибрилляции предсердий и инсульта [93–101], а также повышением риска общей смертности после ИМ [102, 103], и повышением риска смерти и госпитализаций у больных дилатационной кардиомиопатией [104–108]. Расширение ЛП является маркером, как тяжести, так и длительности диастолической дисфункции и степени повышения давления в ЛП [88, 91, 92].

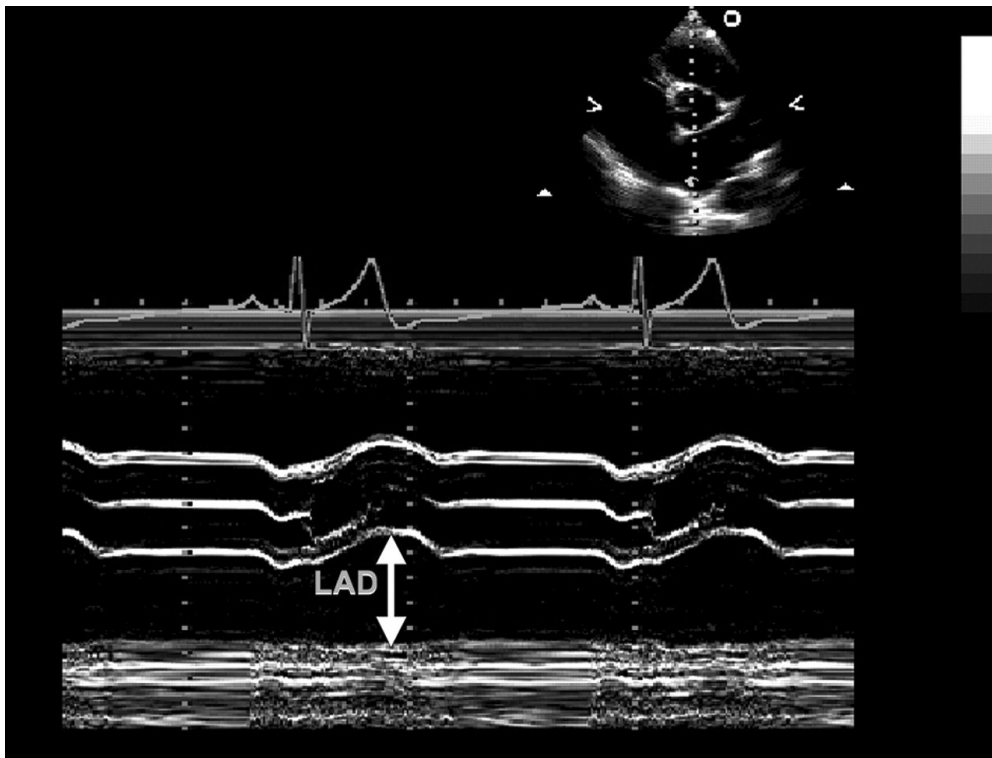


Рис. 15. Измерение диаметра ЛП (LAD) в М-режиме под контролем В-режима в парастеральной позиции по короткой оси на уровне аортального клапана (справа сверху). Данный линейный метод не рекомендуется.

Измерение размеров ЛП выполняется в конце систолы желудочков, когда камера ЛП имеет наибольшую величину. Во время регистрации изображений для измерения объема ЛП следует позаботиться о получении неукороченных срезов. Основание ЛП должно иметь наибольший размер, что свидетельствует о том, что плоскость сканирования проходит через максимальное сечение по короткой оси. Длина ЛП должна быть также максимальной, что подтверждает сканирование по истинной длинной оси ЛП. При планиметрическом измерении ЛП устья легочных вен и ушко ЛП следует исключить из анализа.

ЛП часто не уместается полностью в сектор изображения при выполнении ЧПЭхоКГ, поэтому измерение объема ЛП в этой ситуации будет некорректным. Однако размер ЛП может быть определен суммированием измерений из разных плоскостей сканирования.

Линейные размеры левого предсердия

ЛП может быть визуализировано в нескольких позициях, в каждой из которых можно выполнить несколько измерений его размеров. Однако в большей части выполненных клинических и научных исследований использовался передне-задний линейный размер из парастеральной позиции по длинной оси ЛЖ в М- или В-режимах, что сделало его стан-

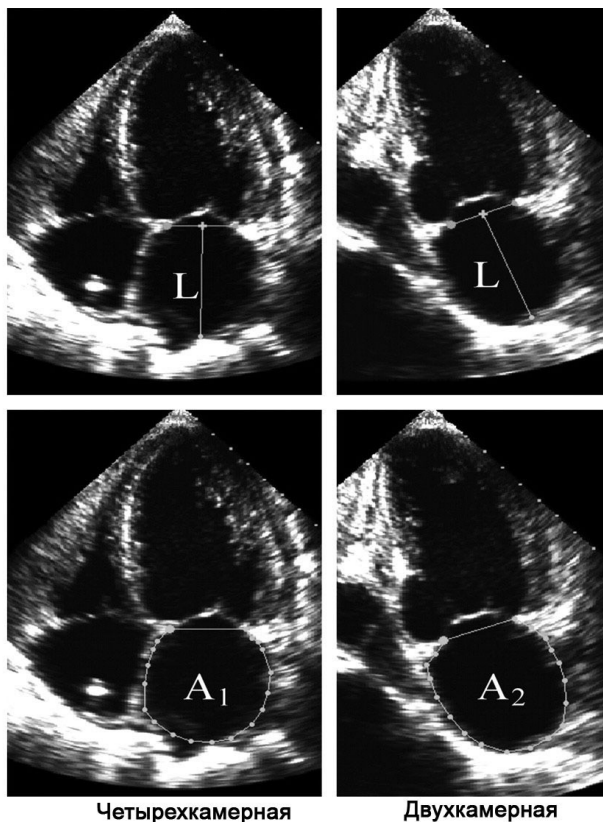
дартom для измерения линейного размера ЛП (рис. 15) [93, 95, 96, 98, 104, 105]. По соглашению измерение в М-режиме выполнялось от переднего края задней стенки аорты до переднего края задней стенки ЛП.

Тем не менее, учитывая вариабельность пространства между корнем аорты и ЛП, рекомендуется проводить измерение от заднего края стенки аорты.

Хотя линейные измерения хорошо согласуются с ангиографическими измерениями и широко используются в клинической и исследовательской работе, они неточно отражают истинный размер ЛП [109, 110]. Оценка только передне-заднего размера ЛП предполагает, что при увеличении ЛП существует четкая взаимосвязь между передне-задним размером ЛП и другими измерениями, однако это часто не соответствует действительности [111, 112]. Расширение ЛП в передне-заднем направлении может быть ограничено размером грудной полости между грудиной и позвоночником. Преимущественное расширение ЛП в верхне-нижнем и медиально-латеральном направлениях будут изменять его геометрию таким образом, что передне-задний размер не будет отражать степень увеличения ЛП. По этим причинам, использование линейного размера ЛП в качестве единственной меры величины ЛП может ввести в заблуждение и должно дополняться определением его объема, как в клинической практике, так и в научных исследованиях.

Объем левого предсердия =
 $8/3\pi[(A_1)(A_2)/(L)]^*$

* (L) - наименьшее
 расстояние в
 четырехкамерной
 или двухкамерной
 апикальных позициях



Четырехкамерная

Двухкамерная

Рис. 16. Измерение объема ЛП методом площадь-длина в четырехкамерной и двухкамерной апикальных позициях в конце систолы желудочка (максимальный размер ЛП). Длина (L) соответствует расстоянию от середины линии, соединяющей точки прикрепления створок митрального клапана, до противоположной стенки ЛП. При вычислении используется наименьшая из длин (L) в четырехкамерной и двухкамерной позициях.

Измерение объемов левого предсердия

При измерении ЛП в клинической практике, предпочтительным является определение объемов, по сравнению с линейными измерениями, поскольку они позволяют точно оценить асимметричное ремоделирование камеры ЛП [111]. Кроме того, сила взаимосвязи сердечно-сосудистой патологии и объема ЛП выше, чем линейного размера [97, 113]. Результаты измерения объемов ЛП сопоставлялись с данными компьютерной томографии, биплановой контрастной вентрикулографией и МРТ [109, 114–116]. Эти исследования показали либо хорошее соответствие, либо тенденцию к недооценке объемов ЛП методом эхокардиографии.

Простейшим способом оценки объема ЛП является кубическая формула, предполагающая его сферическую форму, с диаметром равным передне-заднему размеру ЛП. Однако этот метод уступает другим способам определения объемов [109, 111, 117]. Объемы ЛП лучше вычислять, применяя модель эллипсоида или метод Симпсона [88, 89, 97, 101, 102, 109–111, 115–117].

Эллипсоидная модель предполагает, что ЛП может быть адекватно представлено в виде вытянутого эллипса с объемом равным $4\pi/3 (L/2) (D1/2) (D2/2)$, где L длина длинной оси (эллипсоид), D1 и D2 –

ортогональные поперечные размеры ЛП. Объем ЛП может быть рассчитан по биплановой формуле диаметр-длина, где передне-задний размер ЛП из парастернальной позиции по длинной оси соответствует D1, медиально-латеральный размер по парастернальной короткой оси – D2 и верхне-нижний размер ЛП из четырехкамерной апикальной позиции – L [117–119]. Также были предложены упрощенные методы для оценки объема ЛП, с использованием неортогональных линейных измерений [113].

Определение объема ЛП по данным линейных измерений сильно зависит от правильного выбора места и оси измерения и, как было показано ранее, значительно занижает его [117].

Для более достоверного измерения поперечного размера в модели эллипсоида можно вычислить площадь ЛП по длинной оси. При этом будет учитываться вся граница ЛП, а не единственное линейное измерение. Когда площадь по длинной оси заменяет поперечный диаметр, используют биплановую формулу площадь-длина: $8(A1)(A2)/3\pi(L)$, где A1 и A2 представляют максимальные значения площадей, полученных планиметрическим способом из четырех- и двухкамерной апикальных позиций, соответственно. Длина (L) по-прежнему соответствует

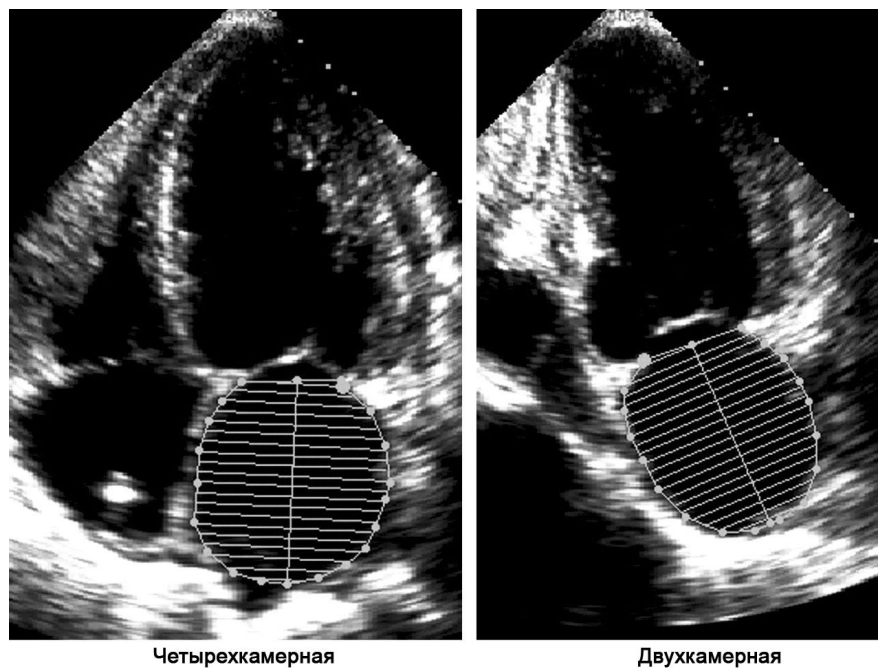


Рис. 17. Измерение объема ЛП биплановым методом дисков (модифицированный метод Симпсона), с использованием четырехкамерной и двухкамерной апикальных позиций в конце систолы желудочков (максимальный размер ЛП).

длине продольной оси ЛП и определяется как длина перпендикуляра от середины плоскости митрального кольца до вышестоящей границы ЛП (рис. 16). Длина L в формуле площадь–длина является наименьшей из измерений в четырех- и двухкамерной позициях.

Вычисления по формуле площадь–длина можно выполнить по данным измерения в одной позиции, как правило, в апикальной четырехкамерной. При этом предполагается, что $A1=A2$, таким образом, формула для вычисления объема преобразуется в $8(A1)^2/3\pi(L)$ [120]. Тем не менее, в этом методе используются геометрические допущения, которые могут не соблюдаться. У пожилых людей диафрагма смещает верхушку сердца вверх, что увеличивает угол между желудочком и предсердием. Поэтому в апикальной четырехкамерной позиции плоскость сканирования часто пересекает предсердия под углом, что приводит к недооценке объема ЛП при его определении из одной позиции. Так как в большинстве ранее выполненных клинических и научных исследований использовалась биплановая формула площадь–длина, в настоящее время рекомендуется именно этот вариант метода эллипсоида (рис. 15–16).

Объем ЛП также может быть измерен с помощью метода Симпсона, аналогично его применению для измерения объема ЛЖ. Объем геометрической фигуры рассчитывается по сумме объемов меньших фигур сходной формы. Обычно, при применении алгоритма Симпсона ЛП делится на серию сложных овальных дисков, высота которых обозначается

h , а ортогональные малые и большие диаметры — $D1$ и $D2$ (метод дисков). Объем ЛП может быть вычислен как сумма объемов отдельных дисков. Объем равен $= \pi/4(h)\Sigma(D1)(D2)$.

Формула для расчета объема интегрирована в пакет программного обеспечения и обеспечивает представление результата на приборе сразу после вычисления (рис. 17).

Для использования метода Симпсона требуется проведение планиметрии ЛП для получения диаметров в двух плоскостях. Оптимальные контуры должны быть получены в ортогональных апикальных позициях при трансторакальной эхокардиографии. Необходимо позаботиться о том, чтобы при обведении границ ЛП легочные вены не включались в контур. Нижняя граница должна быть представлена плоскостью кольца митрального клапана. Для оценки объема ЛП может быть использован метод дисков с измерением в одной плоскости. При этом предполагается, что диски имеют круглую форму. Объем $= \pi/4(h)\Sigma(D1)^2$. Однако, как отмечено выше, использование данной формулы предполагает, что ширина ЛП в апикальной двух- и четырехкамерной позициях идентична, что далеко не всегда соответствует реальности, поэтому данную формулу нельзя считать оптимальной.

Ожидается, что трехмерная эхокардиография должна обеспечить наиболее точную оценку объема ЛП, однако до настоящего времени не существует единого подхода к регистрации данных и достаточной нормативной базы [121–123].

Таблица 9

Нормативные показатели и пороговые значения размеров/объемов предсердий

	Женщины				Мужчины			
	Норма	Незначительное нарушение	Умеренное нарушение	Выраженное нарушение	Норма	Незначительное нарушение	Умеренное нарушение	Выраженное нарушение
Линейные размеры предсердий								
Размер ЛП (см)	2,7–3,8	3,9–4,2	4,3–4,6	≥4,7	3,0–4,0	4,1–4,6	4,7–5,2	≥5,2
Размер ЛП/ППТ (см/м ²)	1,5–2,3	2,4–2,6	2,7–2,9	≥3,0	1,5–2,3	2,4–2,6	2,7–2,9	≥3,0
Малый диаметр ПП (см)	2,9–4,5	4,6–4,9	5,0–5,4	≥5,5	2,9–4,5	4,6–4,9	5,0–5,4	≥5,5
Малый диаметр ПП/ППТ (см/м ²)	1,7–2,5	2,6–2,8	2,9–3,1	≥3,2	1,7–2,5	2,6–2,8	2,9–3,1	≥3,2
Площадь предсердия								
Площадь ЛП (см ²)	≤20	20–30	30–40	>40	≤20	20–30	30–40	>40
Объемы предсердия								
Объем ЛП (мл)	22–52	53–62	63–72	≥73	18–58	59–68	69–78	≥79
Объем ЛП/ППТ (мл/м²)	22 ± 6	29–33	34–39	≥40	22 ± 6	29–33	34–39	≥40

Нормативные показатели измерений левого предсердия

Нормальные неиндексированные значения линейных размеров ЛП были получены при обследовании 1099 человек в процессе Фрамингемского исследования. Обследовались люди от 20 до 45 лет среднего роста, без ожирения и сердечно-сосудистой патологии (табл. 9) [11]. Несколько более высокие значения были получены при обследовании 767 человек без сердечно-сосудистых заболеваний, где высокий рост и ожирение не были критериями исключения [113]. Установлено, что на размеры ЛП влияют как площадь поверхности тела, так и возраст [10, 87, 113]. Нормальные размеры ЛП у мужчин и женщин также различаются, однако эти различия практически полностью связаны с разницей в площади поверхности тела [87, 113, 120, 124].

Для учета влияния размеров тела на размеры ЛП, обычно используют индексирование по одному из конституциональных параметров. Известно, что индексированный объем ЛП на протяжении жизни меняется незначительно [125]. Для индексирования предлагались различные параметры, такие как рост, вес, безжировая масса тела и площадь поверхности тела [10, 113]. Наиболее часто используется индексирование размера ЛП по отношению к площади поверхности тела, и комитет рекомендует именно этот способ.

При анализе результатов ряда исследований, включавших несколько сотен пациентов, нормальный индексированный объем ЛП составил 22 ± 6 мл/м² [88, 120, 126, 127]. Объем ЛП определялся с использованием бипланового метода (формула «площадь-длина» или метод дисков). Неиндексированные нормальные значения объема ЛП также известны, однако в клинической практике индексирование позволяет учесть различия в конституции пациента, поэтому следует использовать индексированный к площади

поверхности тела объем ЛП. В силу того, что риск сердечно-сосудистых событий тесно связан с размерами ЛП, знание нормативов не только дает нам понимание степени дилатации ЛП, но, что еще более важно, позволяет оценить риск развития этих событий. К настоящему времени опубликован целый ряд статей в рецензируемых журналах, в которых показано прогрессивное увеличение риска сердечно-сосудистых осложнений у пациентов с объемом ЛП выше указанных нормальных значений [89, 97, 99–103, 106–108, 128].

Таким образом, измерение индексированного объема ЛП должно стать частью рутинного эхокардиографического исследования, поскольку этот показатель отражает степень и длительность повышения давления наполнения ЛП, а также является мощным предиктором неблагоприятного исхода заболевания.

Правое предсердие

По количественной оценке размеров правого предсердия (ПП) проведено гораздо меньше исследований и получено немного клинических данных. Хотя ПП можно визуализировать из многих доступов, оценка его размеров чаще всего проводится из апикальной четырехкамерной позиции. Малый диаметр следует измерять от его боковой стенки до межпредсердной перегородки, перпендикулярно длинной оси ПП. Нормальные значения малого диаметра ПП приведены в таблице 9 [80, 129]. Хотя размеры ПП зависят от пола, в настоящее время различные нормативы для мужчин и женщин не рекомендованы.

Несмотря на то, что данные о нормальных значениях объемов ПП немногочисленны, объем должен давать более точное представление о величине ПП, чем его линейные размеры. Поскольку невозможно получить изображение ПП в двух ортогональных плоскостях, чтобы воспользоваться биплановыми

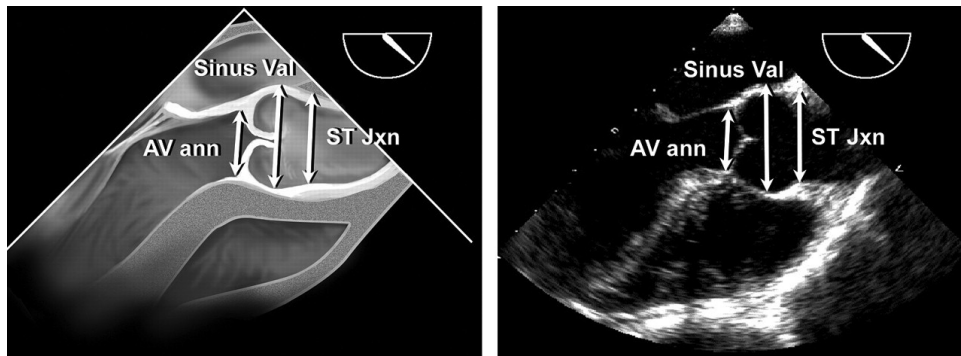


Рис. 18. Измерение корня аорты на уровне фиброзного кольца аортального клапана (AV ann), синусов Вальсальвы (Sinus Val) и синотубулярного соединения (ST Jxn) в позиции по длинной оси из средних отделов пищевода при плоскости сканирования датчика около 110–150 градусов. По соглашению фиброзное кольцо измеряется на уровне основания створок аортального клапана. Хотя на рисунке показан способ измерения аорты на уровне синусов Вальсальвы и синотубулярного соединения «от ведущего края до ведущего края», возможен и другой способ – «от верхнего края к верхнему краю» (обсуждение см. в тексте).

методами, при расчете объема ПП в нескольких небольших исследованиях использовали формулу «площадь-длина» или метод дисков для одной плоскости [120, 130, 131]. По нашему мнению, к настоящему времени опубликовано слишком мало исследований в рецензируемых журналах для того, чтобы рекомендовать к использованию нормативы объемов ПП. Однако исследования, проведенные на небольших группах здоровых людей, показали, что индексированный объем ПП у мужчин в норме почти не отличается от объема ЛП и составляет 21 мл/м^2 , а у женщин этот показатель немного меньше [120].

Оценка размеров аорты и нижней полой вены Измерение аорты

Для визуализации корня и проксимальной части восходящего отдела аорты используется парастернальная позиция по длинной оси ЛЖ. Выносящий тракт ЛЖ следует оценивать в В-режиме. Корень аорты рекомендуется выводить из нескольких межреберных промежутков и на разных расстояниях от левого края грудины. Также могут быть полезны изображения, полученные из правого парастернального доступа в положении пациента на правом боку. Аорту обычно измеряют на следующих уровнях: 1) фиброзное кольцо аортального клапана (область прикрепления створок); 2) максимальный диаметр на уровне синусов Вальсальвы; 3) синотубулярное соединение (переход от синусов Вальсальвы к тубулярной части восходящей аорты).

Для измерений следует использовать позиции, в которых размер корня аорты максимален. При измерении диаметра аорты особенно важно получить максимальный размер, перпендикулярный длинной оси сосуда. Некоторые эксперты рекомендуют способ измерения «от верхнего края до верхнего края», который используется при оценке аорты другими методами, в частности МРТ и КТ. Тем не менее, приведенные ниже нормальные значения эхокардиографических размеров аорты были получены способом

«от ведущего края до ведущего края» (рис. 18). С появлением нового ультразвукового оборудования с более высоким разрешением изображения различия между этими способами измерения, скорее всего, станут незначительными.

Достоверность измерений корня аорты характеризуется коэффициентом внутригрупповой корреляции 0,79 ($p < 0,001$) по данным обследования 183 пациентов с артериальной гипертензией (неопубликованные данные). Аорту предпочтительнее измерять в В-, а не в М-режиме, так как циклическое движение сердца в грудной клетке приводит к смещению курсора М-режима относительно максимального размера на уровне синусов Вальсальвы и систематической недооценке (приблизительно на 2 мм) диаметра корня аорты [132]. Фиброзное кольцо аортального клапана измеряется способом от «внутреннего края к внутреннему краю» в точке прикрепления створок в парастернальной или апикальной позиции по длинной оси ЛЖ (используют позицию с максимальным размером кольца). При необходимости для уточнения границы кровь – ткань используется цветное доплеровское картирование [132].

Грудная аорта лучше всего визуализируется с помощью ЧПЭхоКГ, поскольку большая ее часть находится в ближней зоне датчика. Восходящую аорту по ее длинной оси можно визуализировать в позициях на уровне аортального клапана из средних отделов пищевода при повороте плоскости сканирования примерно на 130 градусов и длинной оси восходящего отдела аорты из средних отделов пищевода. Изображение восходящей аорты по короткой оси получают из средних отделов пищевода при повороте плоскости сканирования около 45 градусов. Измерения нисходящего отдела аорты проводят в позициях по короткой оси при повороте плоскости сканирования на 0 градусов и по длинной оси при повороте плоскости сканирования около 90 градусов. Нисходящую аорту можно визуализировать от уровня диафрагмы вплоть до дуги (рис. 19). У большинства пациентов также можно

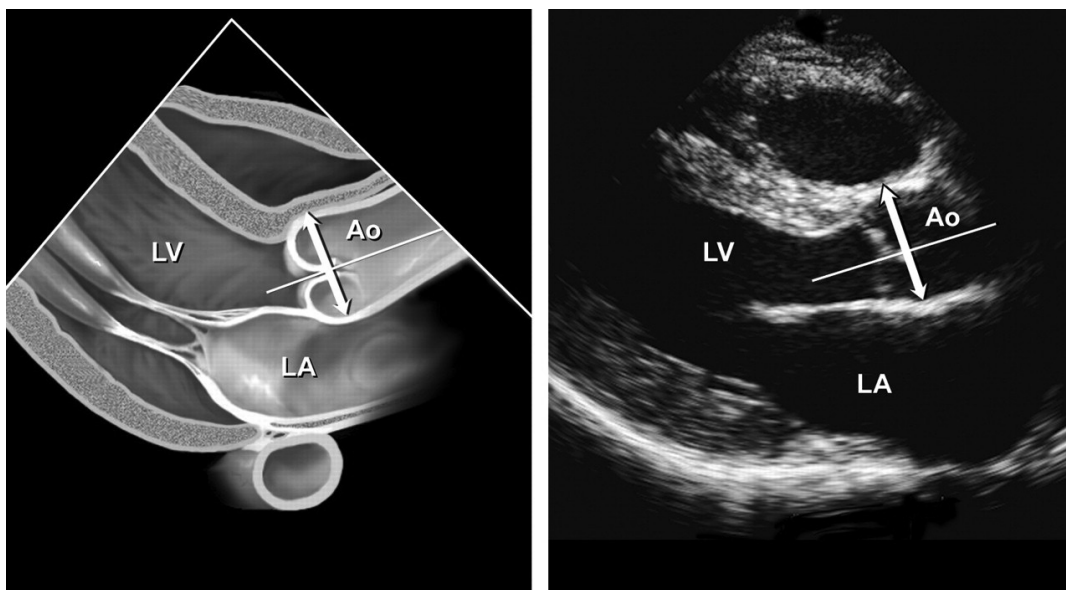


Рис. 19. Измерение корня аорты (Ao) на уровне синусов Вальсальвы в 2-D режиме из парастернального доступа в проекции по длинной оси. На рисунке показан способ измерений «от верхнего края к верхнему краю», хотя существует и другой способ – «от внутреннего края к внутреннему краю» (обсуждение см. в тексте). LV – левый желудочек; LA – левое предсердие.

получить изображение дуги аорты с отходящими от нее двумя крупными сосудами. Однако на уровне верхней части восходящей аорты и проксимальной части дуги имеется «слепая зона», которая не отображается при ЧПЭхоКГ, так как ультразвуковой сигнал отражается от бифуркации.

Выявление дилатации корня аорты

Диаметр корня аорты на уровне синусов Вальсальвы существенно зависит от площади поверхности тела и от возраста. Вследствие этого используя площадь поверхности тела можно с помощью определенных уравнений [132] предсказать диапазон нормальных размеров корня аорты для трех возрастных групп: <20 лет, 20–40 лет и >40 лет. Если диаметр корня аорты превышает верхнюю границу 95% доверительного интервала этой величины в большой группе здоровых лиц, можно говорить о дилатации корня аорты на уровне синусов Вальсальвы [132]. Дилатацию корня аорты можно легко установить, сопоставив измеренный диаметр и площадь поверхности тела при помощи известных номограмм (рис. 20) [132]. Дилатация аорты тесно связана с наличием и прогрессированием аортальной регургитации [133] и расслоением аорты [134]. Установлено, что артериальная гипертензия практически не влияет на диаметр корня аорты на уровне синусов Вальсальвы [133,135], однако приводит к расширению ее дистальных отделов [135].

Оценка нижней полой вены

Оценка нижней полой вены (НПВ) из субкостальной позиции должна в обязательном порядке включаться в протокол рутинного эхокардиографического

исследования. Считается общепринятым измерение диаметра НПВ в положении пациента на спине на расстоянии 1–2 см от ее впадения в ПП, в позиции по длинной оси вены. Для того, чтобы измерение было точным, следует производить его перпендикулярно длинной оси НПВ. Диаметр НПВ уменьшается при вдохе, когда под действием отрицательного давления в грудной клетке возрастает отток крови из системных вен в правые отделы сердца. Диаметр НПВ и процент его уменьшения при вдохе связан с давлением в ПП. Эту взаимосвязь называют «индексом коллабирования» [136]. Для оценки изменения диаметра НПВ на вдохе часто нужно попросить пациента вдохнуть поглубже, так как при обычном дыхании этот эффект может быть слабо выражен.

В норме диаметр НПВ менее 1,7 см. При нормальном давлении в ПП (0–5 мм рт.ст.) диаметр НПВ уменьшается на вдохе на 50%. Если НПВ расширена (более 1,7 см), но нормально ($\geq 50\%$) коллабирует на вдохе вероятно незначительное увеличение давления в ПП (6–10 мм рт.ст.). Если коллабирование на вдохе <50%, давление в ПП обычно составляет от 10 до 15 мм рт.ст.

Наконец, расширенная НПВ без признаков коллабирования является признаком значительного повышения давления в ПП (>15 мм рт.ст.). Напротив, НПВ маленького диаметра (обычно <1,2 см), коллабирующая спонтанно, часто выявляется при снижении объема циркулирующей крови [137].

Следует учитывать некоторые состояния при исследовании НПВ. У спортсменов НПВ часто бывает расширена, но индекс коллабирования остается нормальным. В некоторых исследованиях [137,

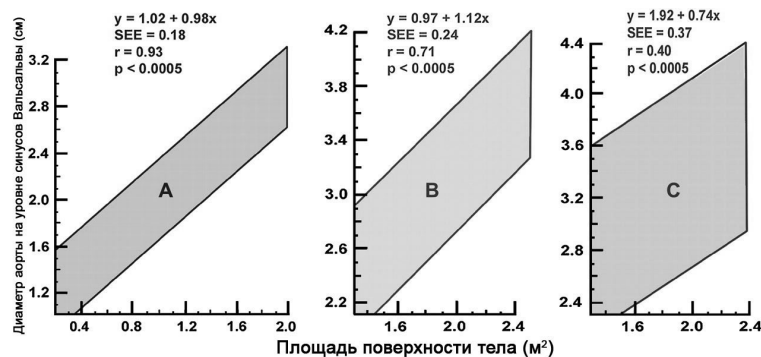


Рис. 20. 95% доверительные интервалы диаметра корня аорты на уровне синусов Вальсальвы в зависимости от площади поверхности тела: А) у детей и подростков; В) у взрослых от 20 до 39 лет; С) у взрослых 40 лет и старше [132].

138] показано, что средний диаметр НПВ у спортсменов составляет $2,31 \pm 0,46$ см, в то время как у обычных здоровых людей соответствующего возраста $1,14 \pm 0,13$ см. Наибольшие значения размера НПВ были выявлены у высокотренированных пловцов.

В одном из исследований было показано, что расширение НПВ у пациентов, находящихся на искусственной вентиляции легких, не всегда связано с повышением давления в ПП. Тем не менее, малый диаметр НПВ (<1,2 см) обладал низкой чувствительностью, но высокой (100%) специфичностью при определении давления в ПП менее 10 мм рт.ст. [139]. Недавнее исследование также показало, что диаметр НПВ

лучше коррелирует с давлением в ПП, при измерении его в конце выдоха и в конце диастолы при помощи М-режима [140].

Измерение диаметра НПВ и его реакции на вдох помогает оценить давление в ПП. Эта оценка должна использоваться при расчете давления в легочной артерии на основании скорости потока трикуспидальной регургитации.

Благодарности

Авторы выражают благодарность докторам Харви Фейгенбауму и Нельсону Б. Шиллеру за внимательный анализ и содержательные комментарии.

Литература

- Sahn DJ, DeMaria A, Kisslo J, Weyman A. Recommendations regarding quantitation in M-mode echocardiography: results of a survey of echocardiographic measurements. *Circulation* 1978; 58:1072–83.
- Schiller NB, Shah PM, Crawford M, DeMaria A, Devereux R, Feigenbaum H, et al. Recommendations for quantitation of the left ventricle by two-dimensional echocardiography. American Society of Echocardiography Committee on Standards, Subcommittee on Quantitation of Two-Dimensional Echocardiograms. *J Am Soc Echocardiogr* 1989; 2:358–67.
- Hirata K, Watanabe H, Beppu S, Muro T, Teragaki M, Yoshiyama M, et al. Pitfalls of echocardiographic measurement in tissue harmonic imaging: in vitro and in vivo study. *J Am Soc Echocardiogr* 2002; 15:1038–44.
- McGavigan AD, Dunn FG, Goodfield NE. Secondary harmonic imaging overestimates left ventricular mass compared to fundamental echocardiography. *Eur J Echocardiogr* 2003; 4:178–81.
- Feigenbaum H, Armstrong W, Ryan T. Feigenbaum's echocardiography. 6th ed. Philadelphia (PA): Lippincott, Williams and Wilkins; 2005.
- Mulvagh SL, DeMaria AN, Feinstein SB, Burns PN, Kaul S, Miller JG, et al. Contrast echocardiography: current and future applications. *J Am Soc Echocardiogr* 2000; 13:331–42.
- Nahar T, Croft L, Shapiro R, Fruchtman S, Diamond J, Henzlava M, et al. Comparison of four echocardiographic techniques for measuring left ventricular ejection fraction. *Am J Cardiol* 2000; 86:1358–62.
- Colombo PC, Municino A, Brofferio A, Kholdarova L, Nanna M, Iltercil A, et al. Cross-sectional multiplane transesophageal echocardiographic measurements: comparison with standard transthoracic values obtained in the same setting. *Echocardiography* 2002; 19:383–90.
- Hozumi T, Shakudo M, Shah PM. Quantitation of left ventricular volumes and ejection fraction by biplane transesophageal echocardiography. *Am J Cardiol* 1993; 72:356–9.
- Vasan RS, Levy D, Larson MG, Benjamin EJ. Interpretation of echocardiographic measurements: a call for standardization. *Am Heart J* 2000; 139:412–22.
- Vasan RS, Larson MG, Levy D, Evans JC, Benjamin EJ. Distribution and categorization of echocardiographic measurements in relation to reference limits: the Framingham Heart Study: formulation of a height- and sex-specific classification and its prospective validation. *Circulation* 1997; 96:1863–73.
- Devereux RB, Roman MJ. Evaluation of cardiac and vascular structure by echocardiography and other noninvasive techniques. In: Laragh JH, Brenner BM, editors. Hypertension: pathophysiology, diagnosis, treatment. 2nd ed. New York: Raven Press; 1995: 1969–85.
- Gotttdiener JS, Bednarz J, Devereux R, Gardin J, Klein A, Manning WJ, et al. American Society of Echocardiography recommendations for use of echocardiography in clinical trials. *J Am Soc Echocardiogr* 2004; 17:1086–119.
- Wyatt HL, Heng MK, Meerbaum S, Hestenes JD, Cobo JM, Davidson RM, et al. Cross-sectional echocardiography. I. Analysis of mathematic models for quantifying mass of the left ventricle in dogs. *Circulation* 1979; 60:1104–13.
- Reichek N, Helak J, Plappert T, Sutton MS, Weber KT. Anatomic validation of left ventricular mass estimates from clinical two-dimensional echocardiography: initial results. *Circulation* 1983; 67:348–52.
- Helak JW, Reichek N. Quantitation of human left ventricular mass and volume by two-dimensional echocardiography: in vitro anatomic validation. *Circulation* 1981; 63:1398–407.
- Schiller NB, Skioldebrand CG, Schiller EJ, Mavroudis CC, Silverman NH, Rahimtoola SH, et al. Canine left ventricular mass estimation by two-dimensional echocardiography. *Circulation* 1983; 68:210–6.
- Triulzi MO, Gillam LD, Gentile F, Newell J, Weyman A. Normal adult cross-sectional echocardiographic values: Linear dimensions and chamber areas. *Echocardiography* 1984; 1:403–26.
- Devereux RB, Wachtell K, Gerds E, Boman K, Nieminen MS, Papademetriou V, et al. Prognostic significance of left ventricular mass change during treatment of hypertension. *JAMA* 2004; 292:1–7.
- Iltercil A, O'Grady MJ, Roman MJ, Paranicas M, Lee ET, Welty TK, et al. Reference values for echocardiographic measurements in urban and rural populations of differing ethnicity: the Strong Heart Study. *J Am Soc Echocardiogr* 2001; 14:601–11.
- Devereux RB, Alonso DR, Lutas EM, Gottlieb GJ, Campo E, Sachs I, et al. Echocardiographic assessment of left ventricular hypertrophy: comparison to necropsy findings. *Am J Cardiol* 1986; 57:450–8.

22. Ganau A, Devereux RB, Roman MJ, de Simone G, Pickering TG, Saba PS, et al. Patterns of left ventricular hypertrophy and geometric remodeling in essential hypertension. *J Am Coll Cardiol* 1992; 19:1550-8.
23. Devereux RB, de Simone G, Pickering TG, Schwartz JE, Roman MJ. Relation of left ventricular midwall function to cardiovascular risk factors and arterial structure and function. *Hypertension* 1998; 31:929-36.
24. Palmieri V, Dahlof B, DeQuattro V, Sharpe N, Bella JN, de Simone G, et al. Reliability of echocardiographic assessment of left ventricular structure and function: the PRESERVE study: Prospective Randomized Study Evaluating Regression of Ventricular Enlargement. *J Am Coll Cardiol* 1999; 34:1625-32.
25. Nidorf SM, Picard MH, Triulzi MO, Thomas JD, Newell J, King ME, et al. New perspectives in the assessment of cardiac chamber dimensions during development and adulthood. *J Am Coll Cardiol* 1992; 19:983-8.
26. Pearlman JD, Triulzi MO, King ME, Newell J, Weyman AE. Limits of normal left ventricular dimensions in growth and development: analysis of dimensions and variance in the two-dimensional echocardiograms of 268 normal healthy subjects. *J Am Coll Cardiol* 1988; 12:1432-41.
27. Lang RM, Borow KM, Neumann A, Janzen D. Systemic vascular resistance: an unreliable index of left ventricular afterload. *Circulation* 1986; 74:1114-23.
28. Quinones MA, Waggoner AD, Reduto LA, Nelson JG, Young JB, Winters Jr WL, et al. A new, simplified and accurate method for determining ejection fraction with two-dimensional echocardiography. *Circulation* 1981; 64:744-53.
29. Teichholz LE, Kreulen T, Herman MV, Gorlin R. Problems in echocardiographic volume determinations: echocardiographic-angiographic correlations in the presence of absence of asynergy. *Am J Cardiol* 1976; 37:7-11.
30. de Simone G, Devereux RB, Roman MJ, Ganau A, Saba PS, Alderman MH, et al. Assessment of left ventricular function by the midwall fractional shortening/end-systolic stress relation in human hypertension. *J Am Coll Cardiol* 1994; 23:1444-51.
31. Shimizu G, Zile MR, Blaustein AS, Gaasch WH. Left ventricular chamber filling and midwall fiber lengthening in patients with left ventricular hypertrophy: overestimation of fiber velocities by conventional midwall measurements. *Circulation* 1985; 71:266-72.
32. Celentano A, Palmieri V, Arezzi E, Mureddu GF, Sabatella M, Di MG, et al. Gender differences in left ventricular chamber and midwall systolic function in normotensive and hypertensive adults. *J Hypertens* 2003; 21:1415-23.
33. Gerds E, Zabalgoitia M, Bjornstad H, Svendsen TL, Devereux RB. Gender differences in systolic left ventricular function in hypertensive patients with electrocardiographic left ventricular hypertrophy (the LIFE study). *Am J Cardiol* 2001; 87:980-3.
34. Devereux RB, Roman MJ, de Simone G, O'Grady MJ, Parancas M, Yeh JL, et al. Relations of left ventricular mass to demographic and hemodynamic variables in American Indians: the Strong Heart Study. *Circulation* 1997; 96:1416-23.
35. Devereux RB, Bella JN, Palmieri V, Oberman A, Kitzman DW, Hopkins PN, et al. Left ventricular systolic dysfunction in a biracial sample of hypertensive adults: The Hypertension Genetic Epidemiology Network (Hyper GEN) Study. *Hypertension* 2001; 38:417-23.
36. Roman MJ, Pickering TG, Schwartz JE, Pini R, Devereux RB. Association of carotid atherosclerosis and left ventricular hypertrophy. *J Am Coll Cardiol* 1995; 25:83-90.
37. Wahr DW, Wang YS, Schiller NB. Left ventricular volumes determined by two-dimensional echocardiography in a normal adult population. *J Am Coll Cardiol* 1983; 1:863-8.
38. de Simone G, Daniels SR, Devereux RB, Meyer RA, Roman MJ, de Divitiis O, et al. Left ventricular mass and body size in normotensive children and adults: assessment of allometric relations and impact of overweight. *J Am Coll Cardiol* 1992; 20:1251-60.
39. Devereux RB, Palmieri V, Sharpe N, De QV, Bella JN, et al. Effects of once-daily angiotensin-converting enzyme inhibition and calcium channel blockade-based antihypertensive treatment regimens on left ventricular hypertrophy and diastolic filling in hypertension: the prospective randomized enalapril study evaluating regression of ventricular enlargement (preserve) trial. *Circulation* 2001; 104:1248-54.
40. Kizer JR, Arnett DK, Bella JN, Parancas M, Rao DC, Province MA, et al. Differences in left ventricular structure between black and white hypertensive adults: the Hypertension Genetic Epidemiology Network study. *Hypertension* 2004; 43:1182-8.
41. Devereux RB, Casale PN, Kligfield P, Eisenberg RR, Miller D, Campo E, et al. Performance of primary and derived Mmode echocardiographic measurements for detection of left ventricular hypertrophy in necropsied subjects and in patients with systemic hypertension, mitral regurgitation and dilated cardiomyopathy. *Am J Cardiol* 1986; 57:1388-93.
42. Malcolm DD, Burns TL, Mahoney LT, Lauer RM. Factors affecting left ventricular mass in childhood: the Muscatine Study. *Pediatrics* 1993; 92:703-9.
43. Daniels SR, Meyer RA, Liang YC, Bove KE. Echocardiographically determined left ventricular mass index in normal children, adolescents and young adults. *J Am Coll Cardiol* 1988; 12:703-8.
44. Daniels SR, Kimball TR, Morrison JA, Khoury P, Meyer RA. Indexing left ventricular mass to account for differences in body size in children and adolescents without cardiovascular disease. *Am J Cardiol* 1995; 76:699-701.
45. de SG, Devereux RB, Daniels SR, Koren MJ, Meyer RA, Laragh JH. Effect of growth on variability of left ventricular mass: assessment of allometric signals in adults and children and their capacity to predict cardiovascular risk. *J Am Coll Cardiol* 1995; 25:1056-62.
46. Gopal AS, Keller AM, Rigling R, King Jr DL, King DL. Left ventricular volume and endocardial surface area by three-dimensional echocardiography: comparison with two-dimensional echocardiography and nuclear magnetic resonance imaging in normal subjects. *J Am Coll Cardiol* 1993; 22:258-70.
47. Handschumacher MD, Lethor JP, Siu SC, Mele D, Rivera JM, Picard MH, et al. A new integrated system for threedimensional echocardiographic reconstruction: development and validation for ventricular volume with application in human subjects. *J Am Coll Cardiol* 1993; 21:743-53.
48. Jiang L, Vazquez de Prada JA, Handschumacher MD, Vuille C, Guererro JL, Picard MH, et al. Quantitative three-dimensional reconstruction of aneurysmal left ventricles. In vitro and in vivo validation. *Circulation* 1995; 91:222-30.
49. King DL, Harrison MR, King Jr DL, Gopal AS, Martin RP, DeMaria AN. Improved reproducibility of left atrial and left ventricular measurements by guided threedimensional echocardiography. *J Am Coll Cardiol* 1992; 20:1238-45.
50. Kuhl HP, Franke A, Frielingsdorf J, Flaskamp C, Krebs W, Flachskampf FA, et al. Determination of left ventricular mass and circumferential wall thickness by three-dimensional reconstruction: in vitro validation of a new method that uses a multiplane transesophageal transducer. *J Am Soc Echocardiogr* 1997; 10:107-19.
51. Roelandt JR, Ten Cate FJ, Vletter WB, Taams MA. Ultrasonic dynamic three-dimensional visualization of the heart with a multiplane transesophageal imaging transducer. *J Am Soc Echocardiogr* 1994; 7:217-29.
52. Sheikh K, Smith SW, von Ramm O, Kisslo J. Real-time, three-dimensional echocardiography: feasibility and initial use. *Echocardiography* 1991; 8:119-25.
53. Wollschlaeger H, Zeiher AM, Geibel A, Kasper W, Just H, Wollschlaeger S. Transesophageal echo computer tomography: computational reconstruction of any desired view of the beating heart. In: Hanrath P, Uebis R, Krebs W, editors. *Cardiovascular imaging by ultrasound*. Dordrecht: Kluwer; 1993.
54. Buck T, Hunold P, Wentz KU, Tkalec W, Nesser HJ, Erbel R. Tomographic three-dimensional echocardiographic determination of chamber size and systolic function in patients with left ventricular aneurysm: comparison to magnetic resonance imaging, cineventriculography, and two-dimensional echocardiography. *Circulation* 1997; 96:4286-97.
55. Kuhl HP, Franke A, Merx M, Hoffmann R, Puschmann D, Hanrath P. Rapid quantification of left ventricular function and mass using transoesophageal three-dimensional echocardiography: validation of a method that uses long-axis cutplanes. *Eur J Echocardiogr* 2000; 1:213-21.
56. Nosir YF, Fioretti PM, Vletter WB, Boersma E, Salustri A, Postma JT, et al. Accurate measurement of left ventricular ejection fraction by three-dimensional echocardiography. A comparison with radionuclide angiography. *Circulation* 1996; 94:460-6.
57. Gopal AS, Schnellbaecher MJ, Shen Z, Bost LM, Katz J, King DL. Freehand three-dimensional echocardiography for determination of left ventricular volume and mass in patients with abnormal ventricles: comparison with magnetic resonance imaging. *J Am Soc Echocardiogr* 1997; 10:853-61.
58. Shiota T, Jones M, Chikada M, Fleishman CE, Castellucci JB, Cotter B, et al. Real-time three-dimensional echocardiography for determining right ventricular stroke volume in an animal model of chronic right ventricular volume overload. *Circulation* 1998; 97:1897-900.
59. Mor-Avi V, Sugeng L, Weinert L, MacEneaney P, Caiani EG, Koch R, et al. Fast measurement of left ventricular mass with real-time three-dimensional echocardiography: comparison with magnetic resonance imaging. *Circulation* 2004; 110:1814-8.
60. Jiang L, Siu SC, Handschumacher MD, Luis GJ, Vazquez de Prada JA, King ME, et al. Three-dimensional echocardiography. In vivo validation for right ventricular volume and function. *Circulation* 1994; 89:2342-50.
61. Jiang L, Vazquez de Prada JA, Handschumacher MD, Guererro JL, Vlahakes GJ, King ME, et al. Three-dimensional echocardiography: in vivo validation for right ventricular free wall mass as an index of hypertrophy. *J Am Coll Cardiol* 1994; 23:1715-22.
62. Cerqueira MD, Weissman NJ, Dilsizian V, Jacobs AK, Kaul S, Laskey WK, et al. Standardized myocardial segmentation and nomenclature for tomographic imaging of the heart: a statement for healthcare professionals from the Cardiac Imaging Committee of the Council on Clinical Cardiology of the American Heart Association. *Circulation* 2002; 105:539-42.
63. Edwards WD, Tajik AJ, Seward JB. Standardized nomenclature and anatomic basis for regional tomographic analysis of the heart. *Mayo Clin Proc* 1981; 56:479-97.
64. Heger JJ, Weyman AE, Wann LS, Dillon JC, Feigenbaum H. Cross-sectional echocardiography in acute myocardial infarction: detection and localization of regional left ventricular asynergy. *Circulation* 1979; 60:531-8.
65. Kerber RE, Abboud FM. Echocardiographic detection of regional myocardial infarction: an experimental study. *Circulation* 1973; 47:997-1005.
66. Weiss JL, Bulkley BH, Hutchins GM, Mason SJ. Two-dimensional echocardiographic recognition of myocardial injury in man: comparison with postmortem studies. *Circulation* 1981; 63:401-8.
67. Ross Jr J. Myocardial perfusion-contraction matching. Implications for coronary heart disease and hibernation. *Circulation* 1991; 83:1076-83.
68. Lieberman AN, Weiss JL, Jugdutt BI, Becker LC, Bulkley BH, Garrison JG, et al. Two-dimensional echocardiography and infarct size: relationship of regional wall motion and thickening to the extent of myocardial infarction in the dog. *Circulation* 1981; 63:739-46.

69. Fagard R, Aubert A, Lysens R, Staessen J, Vanhees L, Amery A. Noninvasive assessment of seasonal variations in cardiac structure and function in cyclists. *Circulation* 1983; 67:896–901.
70. Fisher AG, Adams TD, Yanowitz FG, Ridges JD, Orsmond G, Nelson AG. Noninvasive evaluation of world class athletes engaged in different modes of training. *Am J Cardiol* 1989; 63:337–41.
71. Vos M, Hauser AM, Dressendorfer RH, Hashimoto T, Dudlets P, Gordon S, et al. Enlargement of the right heart in the endurance athlete: a two-dimensional echocardiographic study. *Int J Sports Med* 1985; 6:271–5.
72. Douglas PS, O'Toole ML, Hiller WD, Reichel N. Left ventricular structure and function by echocardiography in ultraendurance athletes. *Am J Cardiol* 1986; 58:805–9.
73. Pelliccia A, Maron BJ, Spataro A, Proschan MA, Spirito P. The upper limit of physiologic cardiac hypertrophy in highly trained elite athletes. *N Engl J Med* 1991; 324:295–301.
74. Neri Serneri GG, Boddi M, Modesti PA, Cecioni I, Coppo M, Padeletti L, et al. Increased cardiac sympathetic activity and insulin-like growth factor-I formation are associated with physiological hypertrophy in athletes. *Circ Res* 2001; 89:977–82.
75. Matsukubo H, Matsuura T, Endo N, Asayama J, Watanabe T. Echocardiographic measurement of right ventricular wall thickness. A new application of subphoid echocardiography. *Circulation* 1977; 56:278–84.
76. Foale R, Nihoyannopoulos P, McKenna W, Kleinebenne A, Nadazdin A, Rowland E, et al. Echocardiographic measurement of the normal adult right ventricle. *Br Heart J* 1986; 56:33–44.
77. Roman MJ, Ganau A, Saba PS, Pini R, Pickering TG, Devereux RB. Impact of arterial stiffening on left ventricular structure. *Hypertension* 2000; 36:489–94.
78. Picard MH, Wilkins GT, Ray PA, Weyman AE. Natural history of left ventricular size and function after acute myocardial infarction. Assessment and prediction by echocardiographic endocardial surface mapping. *Circulation* 1990; 82:484–94.
79. St John Sutton M, Pfeffer MA, Moye L, Plappert T, Rouleau JL, Lamas G, et al. Cardiovascular death and left ventricular remodeling two years after myocardial infarction: baseline predictors and impact of long-term use of captopril: information from the Survival and Ventricular Enlargement (SAVE) trial. *Circulation* 1997; 96:3294–9.
80. Weyman A. Practices and principles of echocardiography. 2nd ed. Philadelphia (PA): Lippincott Williams and Wilkins; 1994.
81. Zornoff LA, Skali H, Pfeffer MA, St John SM, Rouleau JL, Lamas GA, et al. Right ventricular dysfunction and risk of heart failure and mortality after myocardial infarction. *J Am Coll Cardiol* 2002; 39:1450–5.
82. Yoerger DM, Marcus F, Sherrill D, Calkins H, Towbin JA, Zareba W, et al. Echocardiographic findings in patients meeting task force criteria for arrhythmogenic right ventricular dysplasia: new insights from the multidisciplinary study of right ventricular dysplasia. *J Am Coll Cardiol* 2005; 45:860–5.
83. Schenk P, Globits S, Koller J, Brunner C, Artemiou O, Klepetko W, et al. Accuracy of echocardiographic right ventricular parameters in patients with different endstage lung diseases prior to lung transplantation. *J Heart Lung Transplant* 2000; 19:145–54.
84. Samad BA, Alam M, Jensen-Urstad K. Prognostic impact of right ventricular involvement as assessed by tricuspid annular motion in patients with acute myocardial infarction. *Am J Cardiol* 2002; 90:778–81.
85. Maslow AD, Regan MM, Panzica P, Heindel S, Mashikian J, Comunale ME. Precardiopulmonary bypass right ventricular function is associated with poor outcome after coronary artery bypass grafting in patients with severe left ventricular systolic dysfunction. *Anesth Analg* 2002; 95:1507–18. table.
86. Severino S, Caso P, Cicala S, Galderisi M, De Simone L, D'Andrea A, et al. Involvement of right ventricle in left ventricular hypertrophic cardiomyopathy: analysis by pulsed Doppler tissue imaging. *Eur J Echocardiogr* 2000; 1:281–8.
87. Spencer KT, Mor-Avi V, Gorcsan III J, DeMaria AN, Kimball TR, Monaghan MJ, et al. Effects of aging on left atrial reservoir, conduit, and booster pump function: a multi-institution acoustic quantification study. *Heart* 2001; 85:272–7.
88. Tsang TS, Barnes ME, Gersh BJ, Bailey KR, Seward JB. Left atrial volume as a morphophysiological expression of left ventricular diastolic dysfunction and relation to cardiovascular risk burden. *Am J Cardiol* 2002; 90:1284–9.
89. Tsang TS, Barnes ME, Gersh BJ, Takemoto Y, Rosales AG, Bailey KR, et al. Prediction of risk for first age-related cardiovascular events in an elderly population: the incremental value of echocardiography. *J Am Coll Cardiol* 2003; 42:1199e205. 90. Kizer JR, Bella JN, Palmieri V, et al. Left atrial diameter as an independent predictor of first clinical cardiovascular events in middle-aged and elderly adults: the strong heart study. *Am Heart J* 2006; 151:412–8.
91. Simek CL, Feldman MD, Haber HL, Wu CC, Jayaweera AR, Kaul S. Relationship between left ventricular wall thickness and left atrial size: comparison with other measures of diastolic function. *J Am Soc Echocardiogr* 1995; 8:37–47.
92. Appleton CP, Galloway JM, Gonzalez MS, Gaballa M, Basnight MA. Estimation of left ventricular filling pressures using two-dimensional and Doppler echocardiography in adult patients with cardiac disease. Additional value of analyzing left atrial size, left atrial ejection fraction and the difference in duration of pulmonary venous and mitral flow velocity at atrial contraction. *J Am Coll Cardiol* 1993; 22:1972–82.
93. Benjamin EJ, D'Agostino RB, Belanger AJ, Wolf PA, Levy D. Left atrial size and the risk of stroke and death. The Framingham Heart Study. *Circulation* 1995; 92:835–41.
94. Bolca O, Akdemir O, Eren M, Dagdeviren B, Yildirim A, Tezel T. Left atrial maximum volume is a recurrence predictor in lone atrial fibrillation: an acoustic quantification study. *Jpn Heart J* 2002; 43:241–8.
95. Di Tullio MR, Sacco RL, Sciacca RR, Homma S. Left atrial size and the risk of ischemic stroke in an ethnically mixed population. *Stroke* 1999; 30:2019–24.
96. Flaker GC, Fletcher KA, Rothbart RM, Halperin JL, Hart RG. Clinical and echocardiographic features of intermittent atrial fibrillation that predict recurrent atrial fibrillation. Stroke Prevention in Atrial Fibrillation (SPAF) Investigators. *Am J Cardiol* 1995; 76:355–8.
97. Tsang TS, Barnes ME, Bailey KR, Leibson CL, Montgomery SC, Takemoto Y, et al. Left atrial volume: important risk marker of incident atrial fibrillation in 1655 older men and women. *Mayo Clin Proc* 2001; 76:467–75.
98. Vaziri SM, Larson MG, Benjamin EJ, Levy D. Echocardiographic predictors of nonrheumatic atrial fibrillation. The Framingham Heart Study. *Circulation* 1994; 89:724–30.
99. Barnes ME, Miyasaka Y, Seward JB, Gersh BJ, Rosales AG, Bailey KR, et al. Left atrial volume in the prediction of first ischemic stroke in an elderly cohort without atrial fibrillation. *Mayo Clin Proc* 2004; 79:1008–14.
100. Tsang TS, Barnes ME, Gersh BJ, Bailey KR, Seward JB. Risks for atrial fibrillation and congestive heart failure in patients >65 years of age with abnormal left ventricular diastolic relaxation. *Am J Cardiol* 2004; 93:54–8.
101. Tsang TS, Gersh BJ, Appleton CP, Tajik AJ, Barnes ME, Bailey KR, et al. Left ventricular diastolic dysfunction as a predictor of the first diagnosed nonvalvular atrial fibrillation in 840 elderly men and women. *J Am Coll Cardiol* 2002; 40:1636–44.
102. Moller JE, Hillis GS, Oh JK, Seward JB, Reeder GS, Wright RS, et al. Left atrial volume: a powerful predictor of survival after acute myocardial infarction. *Circulation* 2003; 107:2207–12.
103. Beinart R, Boyko V, Schwammenthal E, Kuperstein R, Sagie A, Hod H, et al. Long-term prognostic significance of left atrial volume in acute myocardial infarction. *J Am Coll Cardiol* 2004; 44:327–34.
104. Modena MG, Muia N, Sgura FA, Molinari R, Castella A, Rossi R. Left atrial size is the major predictor of cardiac death and overall clinical outcome in patients with dilated cardiomyopathy: a long-term follow-up study. *Clin Cardiol* 1997; 20:553–60.
105. Quinones MA, Greenberg BH, Kopelen HA, Koilpillai C, Limacher MC, Shindler DM, et al. Echocardiographic predictors of clinical outcome in patients with left ventricular dysfunction enrolled in the SOLVD registry and trials: significance of left ventricular hypertrophy. Studies of Left Ventricular Dysfunction. *J Am Coll Cardiol* 2000; 35:1237–44.
106. Rossi A, Ciccoira M, Zanolla L, Sandrini R, Golia G, Zardini P, et al. Determinants and prognostic value of left atrial volume in patients with dilated cardiomyopathy. *J Am Coll Cardiol* 1425; 2002:40.
107. Dini FL, Cortigiani L, Baldini U, Boni A, Nuti R, Barsotti L, et al. Prognostic value of left atrial enlargement in patients with idiopathic dilated cardiomyopathy and ischemic cardiomyopathy. *Am J Cardiol* 2002; 89:518–23.
108. Sabharwal N, Cemin R, Rajan K, Hickman M, Lahiri A, Senior R. Usefulness of left atrial volume as a predictor of mortality in patients with ischemic cardiomyopathy. *Am J Cardiol* 2004; 94:760–3.
109. Schabelman S, Schiller NB, Silverman NH, Ports TA. Left atrial volume estimation by two-dimensional echocardiography. *Catheterization Cardiovasc Diagn* 1981; 7:165–78.
110. Wade MR, Chandraratna PA, Reid CL, Lin SL, Rahimtoola SH. Accuracy of nondirected and directed M-mode echocardiography as an estimate of left atrial size. *Am J Cardiol* 1987; 60:1208–11.
111. Lester SJ, Ryan EW, Schiller NB, Foster E. Best method in clinical practice and in research studies to determine left atrial size. *Am J Cardiol* 1999; 84:829–32.
112. Loperfido F, Pennestri F, Digaetano A, Scabbia E, Santarelli P, Mongiardo R, et al. Assessment of left atrial dimensions by cross sectional echocardiography in patients with mitral valve disease. *Br Heart J* 1983; 50:570–8.
113. Pritchett AM, Jacobsen SJ, Mahoney DW, Rodeheffer RJ, Bailey KR, Redfield MM. Left atrial volume as an index of left atrial size: a population-based study. *J Am Coll Cardiol* 2003; 41:1036–43.
114. Kircher B, Abbott JA, Pau S, Gould RG, Himelman RB, Higgins CB, et al. Left atrial volume determination by biplane two-dimensional echocardiography: validation by cine computed tomography. *Am Heart J* 1991; 121:864–71.
115. Rodevan O, Bjornerheim R, Ljosland M, Maehle J, Smith HJ, Ihlen H. Left atrial volumes assessed by three and two-dimensional echocardiography compared to MRI estimates. *Int J Cardiovasc Imaging* 1999; 15:397–410.
116. Vandenberg BF, Weiss RM, Kinzey J, Acker M, Stark CA, Stanford W, et al. Comparison of left atrial volume by two-dimensional echocardiography and cine-computed tomography. *Am J Cardiol* 1995; 75:754–7.
117. Khankirawatana B, Khankirawatana S, Porter T. How should left atrial size be reported? Comparative assessment with use of multiple echocardiographic methods. *Am Heart J* 2004; 147:369–74.
118. Hiraishi S, DiSessa TG, Jarmakani JM, Nakanishi T, Isabel-Jones J, Friedman WF. Two-dimensional echocardiographic assessment of left atrial size in children. *Am J Cardiol* 1983; 52:1249–57.
119. Jessurun ER, van Hemel NM, Kelder JC, Defauw JA, Brutel DLR, Ernst JM, et al. The effect of maze operations on atrial volume. *Ann Thorac Surg* 2003; 75:51–6.

120. Wang Y, Gutman JM, Heilbron D, Wahr D, Schiller NB. Atrial volume in a normal adult population by two-dimensional echocardiography. *Chest* 1984; 86:595–601.
121. Keller AM, Gopal AS, King DL. Left and right atrial volume by freehand three-dimensional echocardiography: in vivo validation using magnetic resonance imaging. *Eur J Echocardiogr* 2000; 1:55–65.
122. Khankirawatana B, Khankirawatana S, Lof J, Porter TR. Left atrial volume determination by three-dimensional echocardiography reconstruction: validation and application of a simplified technique. *J Am Soc Echocardiogr* 2002; 15:1051–6.
123. Poutanen T, Ikonen A, Vainio P, Jokinen E, Tikanoja T. Left atrial volume assessed by transthoracic three dimensional echocardiography and magnetic resonance imaging: dynamic changes during the heart cycle in children. *Heart* 2000; 83:537–42.
124. Knutsen KM, Stugaard M, Michelsen S, Otterstad JE. M-mode echocardiographic findings in apparently healthy, non-athletic Norwegians aged 20e70 years. Influence of age, sex and body surface area. *J Intern Med* 1989; 225:111–5.
125. Pearlman JD, Triulzi MO, King ME, Abascal VM, Newell J, Weyman AE. Left atrial dimensions in growth and development: normal limits for two-dimensional echocardiography. *J Am Coll Cardiol* 1990; 16:1168–74.
126. Gutman J, Wang YS, Wahr D, Schiller NB. Normal left atrial function determined by 2-dimensional echocardiography. *Am J Cardiol* 1983; 51:336–40.
127. Thomas L, Levett K, Boyd A, Leung DY, Schiller NB, Ross DL. Compensatory changes in atrial volumes with normal aging: is atrial enlargement inevitable? *J Am Coll Cardiol* 2002; 40:1630–5.
128. Losi MA, Betocchi S, Aversa M, Lombardi R, Miranda M, D'Alessandro G, et al. Determinants of atrial fibrillation development in patients with hypertrophic cardiomyopathy. *Am J Cardiol* 2004; 94:895–900.
129. Schnittger I, Gordon EP, Fitzgerald PJ, Popp RL. Standardized intracardiac measurements of two-dimensional echocardiography. *J Am Coll Cardiol* 1983; 2:934–8.
130. DePace NL, Ren JF, Kottler MN, Mintz GS, Kimbiris D, Kalman P. Two-dimensional echocardiographic determination of right atrial emptying volume: a noninvasive index in quantifying the degree of tricuspid regurgitation. *Am J Cardiol* 1983; 52:525–9.
131. Kaplan JD, Evans Jr GT, Foster E, Lim D, Schiller NB. Evaluation of electrocardiographic criteria for right atrial enlargement by quantitative two-dimensional echocardiography. *J Am Coll Cardiol* 1994; 23:747–52.
132. Roman MJ, Devereux RB, Kramer-Fox R, O'Loughlin J. Two-dimensional echocardiographic aortic root dimensions in normal children and adults. *Am J Cardiol* 1989; 64:507–12.
133. Roman MJ, Devereux RB, Niles NW, Hochreiter C, Kligfield P, Sato N, et al. Aortic root dilatation as a cause of isolated, severe aortic regurgitation. Prevalence, clinical and echocardiographic patterns, and relation to left ventricular hypertrophy and function. *Ann Intern Med* 1987; 106:800–7.
134. Morrison D, Devereux R, Roman MJ. Association of aortic root dilation with aortic dissection: a case-control study. *J Am Coll Cardiol* 2003;41. Ref Type: Abstract.
135. Kim M, Roman MJ, Cavallini MC, Schwartz JE, Pickering TG, Devereux RB. Effect of hypertension on aortic root size and prevalence of aortic regurgitation. *Hypertension* 1996; 28:47–52.
136. Moreno FL, Hagan AD, Holmen JR, Pryor TA, Strickland RD, Castle CH. Evaluation of size and dynamics of the inferior vena cava as an index of right-sided cardiac function. *Am J Cardiol* 1984; 53:579–85.
137. Kircher BJ, Himelman RB, Schiller NB. Noninvasive estimation of right atrial pressure from the inspiratory collapse of the inferior vena cava. *Am J Cardiol* 1990; 66:493–6.
138. Goldhammer E, Mesnick N, Abinader EG, Sagiv M. Dilated inferior vena cava: a common echocardiographic finding in highly trained elite athletes. *J Am Soc Echocardiogr* 1999; 12:988–93.
139. Jue J, Chung W, Schiller NB. Does inferior vena cava size predict right atrial pressures in patients receiving mechanical ventilation? *J Am Soc Echocardiogr* 1992; 5:613–9.
140. Bendjelid K, Romand JA, Walder B, Suter PM, Fournier G. Correlation between measured inferior vena cava diameter and right atrial pressure depends on the echocardiographic method used in patients who are mechanically ventilated. *J Am Soc Echocardiogr* 2002; 15:944–9.