


МИНИСТЕРСТВО ЗДРАВООХРАНЕНИЯ РОССИЙСКОЙ ФЕДЕРАЦИИ

СОГЛАСОВАНО

Стлиди Иван Сократович
главный внештатный специалист
по онкологии Минздрава России



СОГЛАСОВАНО

Тюрин Игорь Евгеньевич
главный внештатный специалист
по лучевой и инструментальной
диагностике Минздрава России



СОГЛАСОВАНО

Каприн Андрей Дмитриевич
главный внештатный специалист
по онкологии Минздрава России



**МЕТОДИЧЕСКИЕ РЕКОМЕНДАЦИИ ПО ВЫПОЛНЕНИЮ
ПРОГРАММЫ ПОПУЛЯЦИОННОГО СКРИНИНГА
ЗЛОКАЧЕСТВЕННЫХ НОВООБРАЗОВАНИЙ МОЛОЧНОЙ ЖЕЛЕЗЫ
СРЕДИ ЖЕНСКОГО НАСЕЛЕНИЯ**

Москва 2019

Методические рекомендации предназначены для онкологов, рентгенологов, врачей общей практики и других специалистов всех уровней оказания медицинской помощи населению РФ, занимающихся диспансеризацией и скрининговыми программами с целью выявления злокачественных новообразований молочной железы на ранних стадиях, содержат стандарты проведения и описания, формирования заключения и рекомендаций по организации профилактических исследований молочных желез у женщин (онкомаммоскрининг).

АВТОРСКИЙ КОЛЛЕКТИВ (в алфавитном порядке):

- Беляев А.М., д.м.н., профессор, директор ФГБУ «НМИЦ онкологии им. Н.Н. Петрова» Минздрава России, Санкт-Петербург.
- Блудов Александр Борисович, к.м.н., научный сотрудник НИИ КиЭР ФГБУ «НМИЦ онкологии им. Н.Н. Блохина» Минздрава России, Москва.
- Ветшева Н.Н., д.м.н., зам.директора по медицинской части «ГБУЗ «НПКЦ ДиТ ДЗМ»
- Костин А.А., д.м.н., профессор, первый заместитель генерального директора ФГБУ «НМИЦ радиологии» Минздрава России, Москва.
- Кочергина Н.В., д.м.н., профессор, ведущий научный сотрудник НИИ КиЭР ФГБУ «НМИЦ онкологии Н.Н. Блохина» Минздрава России, Москва.
- Мазо М.Л., старший научный сотрудник МНИОИ имени П.А. Герцена – филиала ФГБУ «НМИЦ радиологии» Минздрава России, Москва.
- Морозов С.П., д.м.н., профессор, директор ГБУЗ «НПКЦ ДиТ ДЗМ»
- Петровский А.В., к.м.н., заместитель директора по развитию онкологической помощи в регионах ФГБУ «НМИЦ онкологии им. Н.Н. Блохина» Минздрава России, Москва.
- Пучкова О.С., врач-рентгенолог «ГБУЗ «НПКЦ ДиТ ДЗМ», Москва.
- Рожкова Н.И., д.м.н., профессор, заведующая национальным центром онкологии репродуктивных органов МНИОИ имени П.А. Герцена – филиала ФГБУ «НМИЦ радиологии» Минздрава России, Москва
- Семиглазов В.Ф., член-корр. РАН, д.м.н., профессор, заведующий отделом опухолей репродуктивной системы ФГБУ «НМИЦ онкологии им. Н.Н. Петрова» Минздрава России, Санкт-Петербург.
- Туравилова Е.В., врач-рентгенолог «ГБУЗ «НПКЦ ДиТ ДЗМ», Москва.

СОДЕРЖАНИЕ

Нормативные ссылки

Список сокращений

Введение

Общие положения организации популяционного скрининга рака молочной железы

Этапы скрининга

Стандарты проведения рентгеномаммографии

Методологические аспекты интерпретации маммограмм

Единый цифровой архив программы скрининга

Список литературы

Приложения

НОРМАТИВНЫЕ ССЫЛКИ

1. Федеральный закон № 323-ФЗ от 21.11.2011 «Об основах охраны здоровья граждан в Российской Федерации». Статья 12 устанавливает приоритет профилактики в сфере охраны здоровья граждан и определяет основные пути его реализации.
2. Приказ Министерства здравоохранения Российской Федерации от 13.03.2019 № 124н «Об утверждении порядка проведения профилактического медицинского осмотра и диспансеризации определенных групп взрослого населения».
3. Приказ Министерства здравоохранения Российской Федерации от 30.11.2017 № 965н «Об утверждении порядка организации и оказания медицинской помощи с применением телемедицинских технологий».
4. Приказ Министерства здравоохранения Российской Федерации от 02.12.2014 № 796н «Об утверждении Положения об организации оказания специализированной, в том числе высокотехнологичной, медицинской помощи».
5. Приказ Министерства здравоохранения Российской Федерации от 06.12.2012 № 1011н «Порядок проведения профилактического медицинского осмотра». Приказ регламентирует раннее выявление хронических неспецифических инфекционных заболеваний и основные факторы риска их развития, а также их коррекцию.
6. Приказ Министерства здравоохранения Российской Федерации от 15.11.2012 № 915н «Об утверждении порядка оказания медицинской помощи взрослому населению по профилю «онкология».
7. Приказ Министерства здравоохранения Российской Федерации от 01.11.2012 № 572н «Об утверждении порядка оказания медицинской помощи по профилю «акушерство и гинекология (за исключением использования вспомогательных репродуктивных технологий)».
8. Приказ Министерства здравоохранения и социального развития Российской Федерации от 19.08.2009 № 597н «Об организации деятельности центров здоровья по формированию здорового образа жизни у граждан Российской Федерации, включая сокращение потребления алкоголя и табака».
9. Приказ Министерства здравоохранения и социального развития Российской Федерации от 15.03.2006 № 154 «О мерах совершенствования медицинской помощи при заболеваниях молочной железы».
10. Приказ Министерства здравоохранения РСФСР от 02.08.1991 № 132 «О совершенствовании службы лучевой диагностики».

СПИСОК СОКРАЩЕНИЙ

- ACR (American College of Radiology) – Американская коллегия радиологов
- ACS (American Cancer Society) – Американское общество онкологов
- BI-RADS (Breast Imaging Reporting and Data System) – система протоколирования результатов лучевых исследований молочной железы
- MQSA (Mammography Quality Standards Act) – Акт стандартов качества маммографии
- WHO (World Health Organization) – Всемирная организация здравоохранения (ВОЗ)
- ЗНО – злокачественные новообразования
- КАД – компьютер-ассистированная диагностика
- МЗ РФ – Министерство здравоохранения Российской Федерации
- МКБ – Международная классификация болезней
- МО – медицинская организация
- Мп (мегапиксель) – наименьший логический элемент двумерного цифрового изображения в растровой графике или элемент матрицы дисплеев, формирующих изображение, который равен одному миллиону пикселей
- МР-маммография – магнитно-резонансная маммография
- МРТ – магнитно-резонансная томография
- ОМС – обязательное медицинское страхование
- РМ - рентгеновская маммография
- РМЖ – рак молочной железы
- РФ – Российская Федерация
- УЗИ – ультразвуковое исследование
- УЗ-маммография – ультразвуковая маммография

ВВЕДЕНИЕ

Проблема заболеваний молочной железы чрезвычайно актуальна. По данным Всемирной организации здравоохранения и онкологической базы данных GLOBOCAN¹ в 2018 году в мире выявлено около 2,1 млн. новых случаев рака молочной железы (РМЖ). У женщин эта группа заболеваний занимает пятое место среди общих причин смерти (в 2018 г. – 627 000 смертей, 6,6 %), а среди прочих злокачественных новообразований – первое (в 2018 г. - 15,0 %). В Российской Федерации в 2017 г. РМЖ впервые выявлен у 70 569 женщин, распространённость его за 10 лет выросла на 43 % до **456,6** больных на 100 000 населения [3]. Также, за последние 10 лет сформировалась тенденция «омоложения» рака: рост заболеваемости женщин в возрасте с 14 до 45 лет возрос на 65 % [3]. Указанная ситуация требует разработки и внедрения новых подходов к раннему выявлению и своевременному лечению ЗНО молочной железы, учитывающих современные социальные, демографические и медицинские особенности [6]. Особое значение в преодолении проблемы РМЖ должны сыграть цифровизация и информатизация диагностического процесса [1,2,5,10].

В глобальной перспективе одним из ключевых средств систем здравоохранения для борьбы с онкологической патологией является скрининг [8,13,14,19].

Скрининг (от англ. «screening» - «отбор», «сортировка», «просеивание») – методический подход в здравоохранении, используемый для активного выявления лиц с определенной патологией или факторами ее развития и основанный на применении специальных диагностических исследований. Скрининг проводится у представителей конкретной популяции, которые не обязательно понимают, что они подвержены риску заболевания или уже страдают болезнью либо ее осложнениями. То есть, он направлен на выявление заболеваний у клинически бессимптомных лиц в популяции.

Скрининг рака молочной железы – комплекс мероприятий, проводимых у потенциально здоровых женщин, с целью раннего, доклинического выявления злокачественных новообразований молочной железы.

¹ Global Cancer Observatory - gco.iarc.fr.

Скрининг рака молочной железы имеет длительную историю. В 1973 г. был начат проект «Breast Cancer Detection Demonstration Project (BCDDP)» под патронажем Национального института рака (США) и Американского общества онкологов (ACS). В проект были включены 283 222 потенциально здоровые женщины без каких-либо клинических проявлений РМЖ. Регулярные ММГ позволили диагностировать 85-90 % всех злокачественных опухолей на этапе «скринингового» рака, что привело к существенному снижению смертности от данной патологии [13].

В России маммографический скрининг применялся с середины 1980-х гг. В относительно небольших обследованных группах (по 5-11 тысяч женщин) ЗНО были выявлены в 0,1-0,45 % случаев. Одна из самых масштабных программ в 1992 г. охватила 403 000 женщин: удельный вес больных РМЖ составил 0,16 % (при этом у 35 % заболевание было выявлено на ранней стадии) [7].

В последние годы массовый скрининг с использованием ММГ приобрел поддержку ведущих противораковых организаций в мире [17]. В 2008 г. организация GLOBOCAN опубликовала результаты 15 скрининговых программ, проведенных в 12 странах с 2004 по 2008 г. Суммарно обследовано более 7 миллионов женщин: доля выявленного инвазивного РМЖ составила 4,1 на каждую 1 000 обследованных женщин, а неинвазивного (протокового рака *in situ*) – 0,74 случая на 1 000 женщин. Согласно докладу GLOBOCAN расширение охвата женского населения маммографическим скринингом обеспечило повышение выявляемости ранних форм рака. Это, в свою очередь, привело к более широкому использованию технологий органосберегающего лечения. Основными положительными результатами стали увеличение продолжительности жизни пациенток и снижение смертности на 17,7 %.

Снижение смертности благодаря скринингу РМЖ составляет 15-25 % по данным рандомизированных исследований и 28-56 % по данным обсервационных [17].

В большинстве стран, проводящих программы скрининга РМЖ, женщинам в группе риска 1 раз в 2 года выполняют РМ двух молочных желез в двух стандартных проекциях - «прямой» и «косой» с двойным чтением результатов [15,16,18].

В России проведение скрининговых обследований молочных желез осуществляется в рамках приказа МЗ РФ от 13.03.2019. № 124н «Об утверждении порядка проведения профилактического медицинского осмотра и диспансеризации определенных групп взрослого населения» у женщин в возрасте 40-75 лет включительно. Выполняется маммография обеих молочных желез в двух проекциях с двойным прочтением результатов 1 раз в 2 года [4,8,9,11,12]. Однако в нормативной базе отсутствует четкая регламентация всех этапов скринингового процесса и маршрутизации.

В основу организации маммографического скрининга должны быть положены следующие принципы:

1. Принятие национальной/региональной программы выявления рака молочной железы (юридическая основа проекта).
2. Выделение финансовых средств (финансовая основа проекта).
3. Создание в субъектах референс-центров при медицинских организациях (МО), ответственных за организацию, координацию и контроль маммографического скрининга, а также участвующих в подготовке кадров (организационная основа проекта).
4. Создание материально-технической базы для проведения маммографического скрининга (материально-техническая основа проекта).
5. Широкомасштабная просветительская работа с населением с целью активного привлечения женщин на маммографию (информационная основа проекта).

Все этапы скрининга (приглашение, сбор данных, обследование, анализ, постановка диагноза, лечение) должны строго и централизованно контролироваться.

Согласно Указу Президента РФ № 204 от 7 мая 2018 г. «О целях и стратегических задачах развития Российской Федерации на период до 2024 года» в рамках национального проекта «Здравоохранение» обозначены шесть федеральных проектов, три из которых относятся к тематике данных методических рекомендаций:

1. «Борьба с онкологическими заболеваниями».
2. «Обеспечение медицинских организаций системы здравоохранения квалифицированными кадрами».

3. «Методическое руководство национальными медицинскими исследовательскими центрами».

В этой связи особую актуальность приобретает унификация методической базы, стандартизация вопросов организации и проведения скрининга рака молочной железы. В этой связи целью создания рекомендаций стало улучшение диагностики доклинических форм рака молочной железы за счет стандартизации условий проведения РМ и внедрения «дорожной карты» для эффективной маршрутизации пациентки.

ОБЩИЕ ПОЛОЖЕНИЯ ОРГАНИЗАЦИИ ПОПУЛЯЦИОННОГО СКРИНИНГА РАКА МОЛОЧНОЙ ЖЕЛЕЗЫ

Формирование групп риска

К наиболее значимым *факторам риска* РМЖ относят:

- генетические мутации BRCA 1 и 2, TP53, p53, PTEN, CHEK-2, CDH-1;
- наличие у 2-х и более родственников первой линии родства (мать, сестра, дочь, отец, брат, сын) ЗНО яичников, молочной железы, поджелудочной железы;
- медицинское или техногенное облучение грудной клетки в возрасте до 30 лет в анамнезе.

Группы риска:

- группа 1 - здоровые лица, не имеющие факторов риска и изменений в молочной железе;
- группа 2 - лица, имеющие факторы риска, без изменений в молочной железе;
- группа 3 - лица, имеющие факторы риска и изменения в молочной железе;
- группа 4 - лица, имеющие изменения в молочной железе, без наличия факторов риска.

Лицам 1 группы рекомендуется проходить популяционный скрининг: рентгенологическая маммография не реже 1 раза в 2 года, начиная с 40 лет. Скрининг проводится только у бессимптомных женщин.

Лицам в группах повышенного риска (2 группа) рекомендуется проводится скрининг по такой схеме: с 25 лет - МРТ молочных желез 1 раз в год, с 35 лет - РМ 1 раз в год.

Лица из 3 и 4 групп риска не попадают в программу скрининга, им должны выполняться диагностические исследования с целью ранней диагностики злокачественных образований.

Критерии включения в скрининг:

- возраст 40-75 лет;
- отсутствие активных жалоб со стороны молочных желез;

- выполнение маммографии более 2-х лет назад.

Критерии исключения из скрининга:

- наличие активных жалоб на боль в области молочных желез,
- пальпируемые образования,
- изменения кожных покровов молочной железы.
- выделение из сосков.
- наличие в анамнезе ЗНО молочных желез.

Формирование реестра маммографических кабинетов субъектов по типам:

I тип – кабинет общего назначения без возможности инвазивных вмешательств; оснащен маммографом; предназначен для скрининговых или профилактических обследований и первичной вероятностной диагностики заболеваний молочной железы в медицинской организации. Создается на базе МО, оказывающих первичную медико-санитарную помощь.

II тип – специализированный кабинет, оснащен цифровым маммографом со стереотаксической приставкой для биопсии и ультразвуковым прибором. Предназначен для уточняющей диагностики с использованием инвазивных технологий, не требующих анестезиологического пособия. Создается на базе МО, оказывающих специализированную, в том числе высокотехнологичную медицинскую помощь пациентам с онкологическими заболеваниями, имеющих патоморфологическую лабораторию с возможностью проведения гистологического и иммуногистохимического исследования, и рентгено-соно-операционный блок, где выполняются вакуумная аспирационная биопсия и другие малые хирургические вмешательства.

Организация программы скрининга

Необходимо создание единой базы данных женщин с учетом возраста и дат прохождения скрининга с целью структуризации приглашений и отслеживания временных интервалов между раундами скрининга РМЖ.

Необходимым условием для организации процесса скрининга является создание референс-центра, главная задача которого – контроль и управление всей скрининговой программой. Органы исполнительной власти в сфере здравоохранения субъекта определяют, на базе какой медицинской организации создавать референс-центр, руководствуясь демографическими характеристиками и материально-технической базой.

Референс-центр должен включать в себя:

1. Центральный проектный офис с административным персоналом.
2. Экспертный центр с ведущими специалистами, осуществляющими контроль качества проводимого скрининга (двойное и экспертное чтение маммографических снимков, мнение ведущих специалистов при выработке тактики диагностики и лечения в сложных клинических ситуациях, анализ результатов маммографических исследований).
3. Образовательный центр, осуществляющий обучение и повышение качества медицинского персонала, задействованного в программе скрининга.
4. Электронный центр сбора всей информации, получаемой в рамках программы скрининга (цифровые изображения, данные пациентов, заключения специалистов, заключения патоморфологических исследований при проведении трепан-биопсий, статистический анализатор, результаты лечения).

ЭТАПЫ СКРИНИНГА

Основные этапы программы скрининга РМЖ:

- I. Организация и проведение массового маммографического обследования.
- II. Организация и проведение биопсии и морфологического исследования.

I этап. Организация и проведение массового маммографического обследования.

В каждой МО внутренним приказом необходимо закрепить ответственного за общую реализацию программы скрининга, дополнительно указать ответственных за приглашение женщин на обследование и маршрутизацию.

Первичное приглашение на скрининг должно быть направлено женщинам в возрасте 40-75 лет в виде письма (преимущественно - электронного). Рассылка приглашений возможна в автоматическом режиме в виде исходящей кампании с использованием возможностей профессиональных контакт-центров.

При обращении женщины в МО в случае наличия предварительной записи РМ проводится в тот же день. Выполнение РМ осуществляется в маммографических кабинетах или на передвижном маммографическом комплексе (приложение 1).

Расшифровка маммографических изображений происходит не позднее 5 рабочих дней момента выполнения обследования. Двойное чтение снимков может осуществляться как в организации, где проведено исследование, так и в референс-центре посредством дистанционных консультаций с применением телемедицинских технологий.

В случае выявления изменений, подозрительных на злокачественное образование, и при необходимости дополнительного обследования повторный вызов женщины осуществляется по телефону, а также дублируется в виде письма с указанием конкретного времени записи к лечащему врачу.

II этап. Организация и проведение биопсии и морфологического исследования.

Углубленные обследования проводят в специализированных кабинетах (приложение 2). При выявлении подозрительных участков в ткани молочной железы выполняется трепан-биопсия с обязательным последующим гистологическим и при необходимости иммуногистохимическим исследованием. Дополнительно при выявлении структурных изменений в лимфатических узлах должна быть выполнена их пункция. Возможно, наряду с гистологическим, выполнение цитологического исследования мазков-отпечатков с пунктата образования молочных желез. Это позволяет в более короткие сроки диагностировать РМЖ у пациентки и продолжить комплексное обследование, не дожидаясь результатов гистологического исследования в течение 14 дней (Приказ Минздрава России от 15.11.2012 № 915п «Об утверждении Порядка оказания медицинской помощи населению по профилю "онкология"»).

В случае отсутствия гистологического подтверждения ЗНО, но при наличии подозрительного участка на маммографических изображениях, следует провести повторную трепан-биопсию или решить вопрос о направлении пациентки в МО, оказывающих специализированную, в том числе высокотехнологичную медицинскую

помощь пациентам с онкологическими заболеваниями. Направление оформляется и подписывается двумя специалистами: лечащим врачом и заведующим отделением. При этом для дальнейшего обследования и выработки тактики лечения врачу-онкологу должны быть переданы следующие данные: ФИО пациентки, дата рождения, номер амбулаторной карты, место проведения обследования, контактные данные врача-рентгенолога, заключение РМ исследования, результаты дополнительно проведенных методов обследования и морфологическое заключения.

После морфологического подтверждения злокачественного образования молочной железы пациентка перенаправляется в онкологическое отделение стационара для проведения лечения.

Варианты организации проведения программ скрининга и маршрутизации пациенток зависят от материально-технических и кадровых возможностей субъекта. Предположительная схема представлена в приложении 4.

СТАНДАРТЫ ПРОВЕДЕНИЯ РЕНТГЕНОМММОГРАФИИ

Оборудование

С появлением цифровой РМ возможности скрининга заболеваний молочной железы существенно увеличились. Этот метод предусматривает преобразование рентгеновского излучения в электрические сигналы, отображающие структуру молочной железы на экране компьютера и другой электронной техники. Чувствительность цифровой РМ существенно выше аналоговой. По опубликованным данным доля случаев рака, выявленных при скрининговой цифровой РМ, составила 7,8 на 1000 обследованных женщин, в то время как при рентгеновской только 5,5 на 1000 женщин [21]. Для проведения маммографического скрининга желательно использовать как оцифрованные аналоговые, так и полностью цифровые маммографы.

Для формирования единой электронной базы данных на уровне субъекта целесообразно использовать цифровые диагностические аппараты либо системно оцифровывать аналоговые маммограммы.

Рекомендуемые характеристики и функциональность цифровой скрининговой маммографической системы:

- детектор прямого преобразования, использующий цифровой плоскопанельный или сканирующий детектор с разрешением не менее 10 пар линий на мм или 50 мкр;
- размер рабочего поля не менее 24 см x 30 см;
- возможность автоматической и ручной декомпрессии;
- наличие автоматического контроля параметров съемки;
- специализированная рабочая станция, оснащенная двумя 5-ю мегапиксельными медицинскими монохромными мониторами;
- сохранение в архиве и экспорт изображений в форматах DICOM;
- архивация на различные носители (CD-RW диск, DVD-RW диск);
- защищенная передача данных по протоколу DICOM 3.0 (по локальной сети и интернет);

Качество диагностического изображения определяется следующими факторами: соблюдением стандартов маммографического исследования; подготовкой и квалификацией рентгенолаборанта; маммографическим оборудованием; технологией получения изображения.

Мультимодальный подход

Максимальное качество скрининга достигается в том случае, если в медицинских организациях работают, так называемые, мультимодальные врачи-рентгенологи, специализирующиеся на скрининге и диагностике заболеваний молочной железы. Мультимодальный подход позволяет специалисту, обладая знаниями в смежных методах исследования молочной железы, принять наилучшее решение по тактике обследования и ведения конкретного пациента. Такой подход целесообразно реализовывать в кабинетах II типа.

Работа среднего медицинского персонала (рентгенолаборанта)

Перед проведением РМ обследования целесообразно провести опрос с целью выявления факторов риска, а также осмотр, пальпацию молочных желез и регионарных зон с целью выявления патологического состояния молочных желез. При осмотре необходимо обращать внимание на патологические выделения из сосков, симптом

«лимонной корочки», асимметрию молочных желез, деформацию молочных желез. При выявлении соответствующих проявлений рентгенолаборант должен отметить этот факт в сопроводительных документах обследуемой для того, чтобы при трактовке данных маммографических изображений они были учтены врачом-рентгенологом. Изменения на коже должны быть маркированы рентгенопозитивным материалом.

Главная цель рентгенолаборанта – получить в условиях низкой дозовой нагрузки маммограмму, соответствующую критериям PGM1 (Британская программа скрининга). Указанные критерии – это стандарт, гарантирующий качественное маммографическое исследование благодаря полной визуализации паренхимы молочной железы и хорошему качеству изображения. Критерии PGM1 представлены в приложении 5.

Для обеспечения нужного уровня качества необходимо соблюдать:

- технические требования, предъявляемые к маммографу, его частям и приспособлениям, расходным материалам;
- систему периодического контрольного измерительного и фантомного тестирования маммографического оборудования;
- контроль качества маммографических изображений рентгенолаборантом.

Перед проведением обследования рентгенолаборант должен убедиться в исправности маммографического аппарата. Рекомендованными методами определения качества работы маммографического аппарата являются:

1. Ежедневно и ежемесячно: калибровка и тестирование в соответствии с инструкцией к применению конкретного аппарата.
2. Один раз в 6 месяцев: профилактический осмотр маммографического аппарата и всех используемых объектов сервисной службой.

Недостатки в компрессии, двигательные искажения и артефакты превращают превосходное маммографическое изображение в неудовлетворительное.

Международные критерии качества работы рентгенолаборантов таковы:

- 1) >75 % изображений классифицируются как превосходные и хорошие;

2) >97 % изображений классифицируются как превосходные, хорошие или удовлетворительные;

3) максимум 3 % изображений классифицируются как удовлетворительные.

Повторные исследования

Количество повторных маммографий зависит от уровня квалификации врачей-рентгенологов, качества изображений и укладки (работа рентгенолаборантов). Допустимое количество повторных исследований в связи с неадекватными техническими параметрами изображения - менее 1 на 100 исследований.

МЕТОДОЛОГИЧЕСКИЕ АСПЕКТЫ ИНТЕРПРЕТАЦИИ МАММОГРАММ

Анализ изображений молочной железы, структура которой индивидуальна, требует большого опыта (просмотра не менее 5 000 исследований в год) и высокой степени зрительной концентрации (рабочее помещение должно быть затемнено, не иметь ярких источников света, на окнах обязательно наличие жалюзи или штор).

Цифровая маммография обладает рядом преимуществ – есть возможность управлять контрастностью, яркостью, инверсией, увеличивать изображение (что нивелирует некоторые ограничения в разрешении), а также – проводить измерения очагов, сравнивать динамику, сохранять результаты в электронном виде, применять телемедицинские технологии. Анализ маммограмм осуществляется на рабочей станции, которая оснащена двумя монохромными мониторами с высоким разрешением (не менее 5 Мп) и глубиной цвета не менее 12 бит на пиксель, а также одним обычным графическим монитором.

Врач-рентгенолог маммографического кабинета должен:

- систематически контролировать процесс тестирования оборудования и условий его эксплуатации для стабильно высокого качества маммограмм;
- постоянно контролировать качество работы рентгенолаборанта;
- предоставлять описания и заключения по результатам проведенных маммографий, руководствуясь национальными и международными стандартами.

Врач-рентгенолог имеет право не давать заключения из-за низкого качества маммограмм. В таком случае, снимки должны быть сделаны повторно, что фиксируется в журнале с указанием причины.

Маммограммы в стандартных проекциях: правая и левая молочная железа в косой (медиа-латеральной (MLO)) проекции и в прямой (кранио-каудальной (CC) проекции располагаются зеркально и симметрично соответственно (рис.).




Рисунок. Расположение маммографических изображений на флюороскопе / мониторе рабочей станции

Приступая к описанию, врач обязательно указывает цель обследования: профилактическая (скрининговая) или диагностическая маммография. Анализ начинается с оценки качества изображений молочных желез. При неудовлетворительном качестве (приложение 4) врач назначает повторное исследование. При удовлетворительном качестве врач приступает к оценке паренхимы молочных желез, начиная с определения тила плотности (А, В, С, D) – по процентному соотношению плотных структур и жировой ткани, определяющих степень ослабления рентгеновского излучения при прохождении через ткань молочной железы [13]:

- А-преобладает жировая ткань, (<25 % фиброзно-железистой ткани);
- В-определяются рассеянные участки плотной фиброзно-железистой ткани (25-50 % фиброзно-железистой ткани);
- С-железы неоднородной плотности или асимметричные участки плотных структур (50-75 % фиброзно-железистой ткани);
- D-железы очень плотные (>75 % фиброзно-железистой ткани);

Далее, врач приступает к поэтапному изучению и описанию различных структурных изменений молочных желез на основании международной системы BI-RADS. При выявлении высокой плотности С и D по ACR рекомендовано информировать пациентку об этом и рекомендовать дополнительное обследование в плановом порядке (УЗИ молочных желез вне скрининговой программы).

Согласно международной классификации по системе BI-RADS обследуемые разграничиваются на группы с целью назначения разных рекомендаций. Система BI-RADS применяется в равной степени как в скрининговой, так и в диагностической

маммографии. Для оценки исследований используют категории 0-1-2-3-4-5-6. Наряду с группировкой патологии по системе BI-RADS целесообразно, при возможности, давать ориентировочную нозологическую принадлежность изменений, вероятностную диагностику, дающую большую определенность в выборе методов последующего обследования. Терминологически корректное описание маммограмм по системе BI-RADS включает в себя группу наиболее значимых изменений с их характеристиками. К данным изменениям относятся такие понятия как:

- изменения кожи, ареолы и соска;
- изменение подкожно-жировой клетчатки;
- тип рентгенологической плотности ткани молочной железы по ACR;
- характер изменения ткани молочной железы;
- наличие узлового образования;
- наличие участка уплотнения (в одной проекции);
- наличие кальцинатов (размеры, разрозненные или сгруппированные, доброкачественные или подозрительной морфологии);
- нарушение архитектоники ткани молочной железы (локальная асимметрия/локальная тяжистая перестройка);
- асимметрия плотности ткани молочной железы;
- характеристика интрамаммарных и подмышечных лимфатических узлов.

Заключение по системе BI-RADS включает в себя семь градаций: категория 0 при неполных данных и необходимости использования дополнительных уточняющих методов обследования (снимки в дополнительных проекциях, прицельные снимки с или без увеличения, УЗ-маммографию, МР-маммографию, а также сравнение с данными предыдущих исследований); и категории с 1 по 6, где дается окончательная оценка выявленным изменениям.

В соответствии с Актом стандартов качества маммографии (Mammography Quality Standards Act (MQSA)) [20] для исследования обеих молочных желез должна быть выставлена единая категория BI-RADS с уточнением категории для каждой из желез. Окончательная категория BI-RADS должна быть поставлена на основании изменений, вызывающих наибольшее беспокойство.

Ограничения скрининговой маммографии

Следующие критерии могут снижать информативность маммографического исследования в выявлении рака молочной железы:

- высокая рентгенологическая плотность ткани молочных желез (тип плотности C-D по ACR);
- злокачественные опухоли без кальцинатов, сопоставимые по плотности с окружающей паренхимой ткани молочной железы;
- экспансивно растущие злокачественные опухоли с признаками доброкачественного процесса или злокачественные опухоли, проявляющиеся в виде нарушения архитектоники ткани молочной железы.

Изменение скринингового интервала

Каждое неоправданное (при BI-RADS 1 или 2) направление женщины на дополнительное обследование оказывает отрицательный эффект, снижая приверженность и эффективность скрининга. Необоснованные направления являются дорогостоящими, психологически дискомфортными; они могут привести к нецелесообразным открытым биопсиям. Низкая специфичность скрининговой маммографии может привести к неприятию женщинами всей программы.

Частота направлений со скрининга на дополнительное обследование

Рекомендуется избегать сокращения скринингового интервала (менее 2-х лет), либо ограничиться абсолютным минимумом (цель менее 1 % обследованных женщин). Скрининговый интервал не должен изменяться после первичной маммографии. Только после проведения необходимого полноценного дополнительного обследования должно быть принято решение либо о проведении биопсии, либо о возвращении женщины на стандартный скрининговый интервал. Оптимальный процент вызова на дополнительное обследование на начальном этапе скрининга должен быть менее 5 %, при последующем раунде скрининга, когда будут доступны рентгенограммы для сравнения, оптимальное значение – менее 3 %. При значении менее 1 % снижастся выявляемость рака молочной железы и увеличивается процент интервальных раков.

Интервальные раки

Интервальный рак – это рак молочной железы, возникающий в диапазоне между эпизодом негативного скрининга (который может включать дополнительное

обследование) и следующим запланированным раундом. Важно регистрировать все интервальные раки (как инвазивные, так и *in situ*). Интервальные раки неизбежны в программе скрининга, но их количество должно быть минимальным. Высокая доля интервальных раков свидетельствует о неэффективности программы.

Для повышения эффективности скрининга необходимо проводить двойной независимый просмотр маммографических изображений с обязательной экспертной оценкой, в случае расхождения результатов. Такое двойное чтение может осуществляться с применением телемедицинских технологий.

Экспертная оценка исследований состоит из трех этапов:

1. Анализ выполнения исследования (технические параметры). параметры изображения оцениваются по системе PGMI (приложение 4).
2. Анализ оформления протокола описания. Оцениваются соответствия: названия процедуры выполненному исследованию; информации в описательной части протокола заключению, алгоритму формирования заключения, заполнения протокола рекомендуемым параметрам (паспортная часть, дозовую нагрузку и т.д.).
3. Анализ интерпретации исследования (диагностические параметры). Оценка структуры молочной железы, корректность описания выявленных изменений и категории BI-RADS.

Итоговая оценка по каждому исследованию представляет собой один из следующих вариантов:

1. Полное соответствие.
2. Замечание общего характера. Замечание по оформлению протокола, в том числе отсутствие в протоколе оценки по BI-RADS.
3. Клинически незначимое расхождение, если некорректное описание не влечет за собой изменение тактики ведения пациентки.
4. Клинически значимое расхождение, которое меняет дальнейшую лечебно-диагностическую тактику.

Регулярные междисциплинарные конференции с целью обсуждения клинических наблюдений, в том числе - случаев интервального рака и пр., являются частью организационного процесса, механизмом обучения и обмена информацией.

ЕДИНЫЙ ЦИФРОВОЙ АРХИВ ПРОГРАММЫ СКРИНИНГА

В целях централизованного накопления результатов исследований, документации и сопутствующих материалов, связанных с выполнением программы скрининга целесообразно создание единого цифрового архива данных (ЕЦАД).

ЕЦАД является компонентом Единой государственной информационной системы в сфере здравоохранения, составной частью государственной информационной системы в сфере здравоохранения субъекта Российской Федерации, в пределах которого осуществляется программа скрининга.

Оператором ЕЦАД может быть орган исполнительной власти субъекта Российской Федерации или уполномоченная медицинская организация, осуществляющая организационно-методическую и координационную работу в программе скрининга РМЖ.

Пользователями ЕЦАД в обязательном порядке являются медицинские организации, участвующие в реализации программы скрининга.

В обязательном порядке накоплению в ЕЦАД подлежат все цифровые рентгенологические маммографические исследования, выполняемые в рамках программы скрининга, а также результаты дополнительных исследований и гистологической верификации.

Обработка персональных данных в ЕЦАД осуществляется с соблюдением требований законодательства Российской Федерации в области защиты персональных данных.

Медицинские организации, участвующие в выполнении программы скрининга, должны иметь доступ ко всему массиву накопленных в ЕЦАД данных в целях обеспечения наивысшего уровня преемственности медицинской помощи.

Основные функции ЕЦАД:

- учет, концентрация, систематизация, хранение и выдача цифровых изображений, полученных в программе скрининга РМЖ;
- обеспечение преемственности медицинской помощи;
- хранение цифровых изображений в оригинальном качестве и в виде сжатых архивных копий в соответствии с требованиями протокола DICOM 3.0;

- обеспечение дистанционного взаимодействия медицинских работников между собой с применением телемедицинских технологий в целях вынесения заключения по результатам рентгенологических исследований;
- обеспечение аудита, как средства ведомственного и внутреннего контроля качества и безопасности медицинской помощи в организациях, участвующих в реализации программы скрининга РМЖ;
- мониторинг работы диагностического оборудования и диагностических служб, участвующих в реализации программы скрининга РМЖ;
- накопление аналитических данных для поддержки принятия управленческих решений;
- обеспечение пользования деперсонализированными архивными материалами в практических, научных и образовательных целях.

Хранение медицинских диагностических изображений и связанных с ними метаданных пациентов и обследований в оперативном и основном архивах на цифровых носителях должно осуществляться в соответствии с международным протоколом DICOM 3.0 (ГОСТ Р ИСО 12052-2009 Информатизация здоровья. Цифровые изображения и связь в медицине (DICOM), включая управление документооборотом и данными).

Порядок системотехнического обеспечения, организации накопления и использования, длительность хранения цифровых изображений и сопутствующих материалов определяется правилами, разрабатываемыми в соответствии с действующим законодательством органами исполнительной власти субъекта Российской Федерации, на территории которого выполняется программа скрининга РМЖ.

СПИСОК ЛИТЕРАТУРЫ

1. Блудов А.Б., Кочергина Н.В., Щипахина Я.А., Неред А.С., Федорова А.В. Информационные системы и телемедицина: современные возможности улучшения скрининга рака молочной железы // Диагностическая и интервенционная радиология. - 2017. – Т. 11, №4. - С.26-24.
2. Блудов А.Б., Кочергина Н.В., Щипахина Я.А., Неред А.С., Федорова А.В. Компьютеризованная система СОРС-МС (Система описаний рекомендаций и статистики маммографического скрининга): модуль рентгеновская маммография // Медицинская физика. - 2017. - Т.76, №4. - С.65-74.
3. Злокачественные новообразования в России в 2017 году (заболеваемость, смертность) / под ред. А.Д.Каприна, В.В.Старинского и Г.В.Петровой. - М.: МНИОИ им. П.А. Герцена – филиал ФГБУ «НМИЦ радиологии» Минздрава России. – 2018. – 250 с.
4. Иванкина О.В., Карпова М.С., Щипахина Я.А., Блудов А.Б. Стандарты скрининговой маммографии рака молочной железы (методическое пособие для врачей под ред. проф. Н.В.Кочергиной). – М.: Перо. 2016. – 48 с.
5. Кочергина Н.В., Иванкина О.В., Замогильная Я.А., Блудов А.Б. с соавт. Первые результаты дистанционного маммографического скрининга рака молочной железы // Российский онкологический журнал. - 2014. - №3. - С.15-18.
6. Кочергина Н.В., Блудов А.Б., Щипахина Я.А., Иванкина О.В. с соавт. Новые направления улучшения скрининга рака молочной железы // Вестник рентгенологии и радиологии. - 2016. – Т. 97, №6. - С.333–339.
7. Левшин В.Ф. Скрининг рака молочной железы // Вестник Онкологического научного центра им. Н.Н. Блохина Российской академии медицинских наук. - 1999. - Т. 10, № 4. - С. 60-67.
8. Маммология. Национальное руководство / под ред. А.Д.Каприна, Н.И.Рожкова. – М.: ГЭОТАР-Медиа, 2016. - 483 с.
9. Методические рекомендации по использованию системы BI-RADS при маммографическом обследовании / Методические рекомендации под ред. А. Ю. Васильева. - Москва. - 2017. - 23 с.
10. Морозов С.П., Владимирский А.В., Ледихова Н.В., Сафронов Д.С., Кузьмина Е.С., Полищук Н.С. Телемедицинские технологии (телерадиология) в службе лучевой

- диагностики / Серия «Лучшие практики лучевой и инструментальной диагностики». – Вып. 21. – М., 2018. – 58 с.
11. Синицын В.Е. ACR BI-RADS. Система описаний и обработки данных исследования молочной железы. Маммологический атлас. М.: Медпрактика, 2010. - 464с.
 12. Фисенко Е.П., Ветщева Н.Н. Применение шкалы BI-RADS при ультразвуковом исследовании молочной железы / Серия «Лучшие практики лучевой и инструментальной диагностики». –Вып. 4. –М., 2017. – 14 с.
 13. Фишер У., Баум Ф., Люфтнер С. Лучевая диагностика. Заболевания молочных желез. Перевод с английского. Под общей редакцией чл.-кор. РАМН, проф. Б.И.Долгушина.- М.: «МЕДпресс-информ», 2009. – 255 с.
 14. Холланд У.У., Стюарт С., Массерия С. Основы политики. Скрининг в Европе. - ВОЗ, 2008. - 76 с.
 15. Mainiero M.B., Lourenco A., Mahoney M.C. et al. ACR Appropriateness Criteria Breast Cancer Screening // J. Am. Coll. Radiol. - 2016. - N13(11S). – P.R45-R49.
 16. Mainiero M.B., Moy L., Baron P. et al. ACR Appropriateness Criteria® Breast Cancer Screening // J. Am. Coll. Radiol. - 2017. - N14(11S). – P.S383-S390.
 17. Mandrik O., Zielonke N., Meheus F. et al Systematic reviews as a 'lens of evidence': Determinants of benefits and harms of breast cancer screening // Int. J. Cancer. 2019.- N145(4). – P. 994-1006.
 18. Monticciolo D.L., Newell M.S., Moy L. et al. Breast Cancer Screening in Women at Higher-Than-Average Risk: Recommendations From the ACR // J. Am. Coll. Radiol. - 2018. - N15(3 Pt A). – P. 408-414.
 19. Niell B.L., Freer P.E., Weinfurtner R.J. et al. Screening for Breast Cancer // Radiol. Clin. North. Am. – 2017. -N55(6). –P.1145-1162.
 20. Rauscher G.H., Murphy A.M., Orsi JM. et al. Beyond the mammography quality standards act: measuring the quality of breast cancer screening programs // AJR. Am. J. Roentgenol. – 2014. - N202(1). – P.145-151.
 21. Timmers J., Voorde M.T., Engen R.E. et al. Mammography with and without radiolucent positioning sheets: Comparison of projected breast area, pain experience, radiation dose and technical image quality // Eur. J. Radiol. – 2015. - N84(10). – P. 1903-1909.

ТРЕБОВАНИЯ К ОРГАНИЗАЦИИ РЕНТГЕНОВСКОГО МАММОГРАФИЧЕСКОГО КАБИНЕТА (I ТИПА)

Рентгеномаммографический кабинет общего назначения создается в составе отделений лучевой диагностики МО, оказывающих первичную медико-санитарную помощь. Для проведения необходимого комплекса рентгенологического обследования рентгеномаммографический кабинет общего назначения располагает процедурной рентгенодиагностики (при необходимости фотолабораторией с автоматической проявочной машиной для аналоговой маммографии), кабиной для раздевания, кабинетом врача с доступом в информационную систему.

Штатная численность медицинского и прочего персонала рентгеномаммографического кабинета общего назначения утверждается руководителем лечебно-профилактического учреждения, в составе которого он создан. Она определяется в зависимости от выполняемого объема работы и потребности в конкретных видах рентгенологических исследований, применительно к действующим штатным нормативам.

Рентгеномаммографический кабинет общего назначения возглавляет врач-рентгенолог, имеющий дополнительную подготовку по проведению скрининговых программ в виде курсов дополнительного профессионального образования в размере не менее 18 часов.

В рентгеномаммографическом кабинете общего назначения проводятся неинвазивные исследования молочных желез:

- сбор анамнеза и жалоб на патологию молочных желез;
- визуальное исследование молочных желез;
- пальпация молочных желез и регионарных зон лимфооттока;
- обзорная рентгенография обеих молочных желез в «прямой» (краниокаудальной) и «косой» (медиалатеральной) проекциях;

При наличии технической возможности выполняются:

- томосинтез
- рентгенография мягких тканей подмышечных областей;
- рентгенография в боковой и других нестандартных проекциях;
- прицельная рентгенография молочной железы;

- прицельная рентгенография молочной железы с прямым увеличением изображения;

Для повышения точности диагноза возможно использование систем компьютеризированной автоматизированной диагностики (КАД) или средства на основе интеллектуальных технологий.

В рентгеномаммографическом кабинете общего назначения осуществляются: консультация и анализ рентгенограмм в динамике с формированием заключения по международной системе BIRADS, с указанием степени маммографической плотности по системе ACR, а также - с рекомендациями конкретного метода дополнительного обследования для уточненной диагностики.

По результатам рентгенологического исследования составляется протокол рентгенологического исследования (далее – Протокол), который оформляется на бланке медицинской организации, в печатном и электронном виде, заверяется личной подписью врача-рентгенолога, проводившего анализ результатов рентгенологического исследования.

Протокол по результатам рентгенологического исследования, которое проводилось в медицинской организации, содержит:

- дату и время рентгенологического исследования;
- фамилию, имя, отчество (при наличии) пациента, дату его рождения;
- номер страхового полиса обязательного медицинского страхования или добровольного медицинского страхования и название страховой организации (при наличии);
- предполагаемый диагноз, данные анамнеза и цель исследования (согласно направлению);
- вид проведенного рентгенологического исследования;
- подробное описание выявленных патологических изменений;
- заключение по результатам рентгенологического исследования с указанием категории BIRADS;
- фамилию, имя, отчество медицинского работника, выполнявшего рентгенологическое исследование, и врача-рентгенолога, выдавшего по результату рентгенологического исследования заключение, контактный телефон, адрес электронной почты медицинской организации.

К протоколу рентгенологического исследования прилагаются цифровые изображения из единого цифрового архива программы скрининга, либо на цифровых носителях (CD и DVD-диски, магнитно-оптические диски), полученные при проведении рентгеномаммологического исследования.

ПРИЛОЖЕНИЕ 2

ПОРЯДОК ОРГАНИЗАЦИИ ДЕЯТЕЛЬНОСТИ СПЕЦИАЛИЗИРОВАННОГО РЕНТГЕНОМAMMOГРАФИЧЕСКОГО КАБИНЕТА ДЛЯ ИНВАЗИВНЫХ ВМЕШАТЕЛЬСТВ

Специализированный рентгеномаммографический кабинет создается в составе отделений лучевой диагностики медицинских организаций, оказывающих амбулаторно-поликлиническую и/или стационарную медико-санитарную помощь.

Оснащение и оборудование: цифровой рентгеновский аппарат, экспертная ультразвуковая система (с линейным датчиком частотой сканирования 7,5-15 МГц, конвексным датчиком 3,5-5 МГц, внутриволокнистым датчиком 3,5-7,0 МГц); биопсийная система в составе цифровой маммографической системы; пистолет и иглы для трепан-биопсии.

Для проведения необходимого комплекса рентгенологического обследования специализированный рентгеномаммографический кабинет должен располагать процедурной и кабинетом врача.

Штатная численность медицинского и прочего персонала кабинета утверждается руководителем лечебно-профилактического учреждения, в составе которого он создан, и определяется в зависимости от выполняемого объема работы и потребности в конкретных видах медицинских услуг применительно к действующим штатным нормативам. Предпочтительна работа мультимодального специалиста, владеющего комплексом лучевых неинвазивных и инвазивных технологий обследования.

Специализированный рентгеномаммографический кабинет возглавляет врач-рентгенолог, имеющий сертификат или повышение квалификации в виде курсов дополнительного профессионального образования продолжительностью не менее 144 часов по специальности «ультразвуковая диагностика», дополнительную подготовку по проведению скрининговых программ и проведению мининвазивных вмешательств

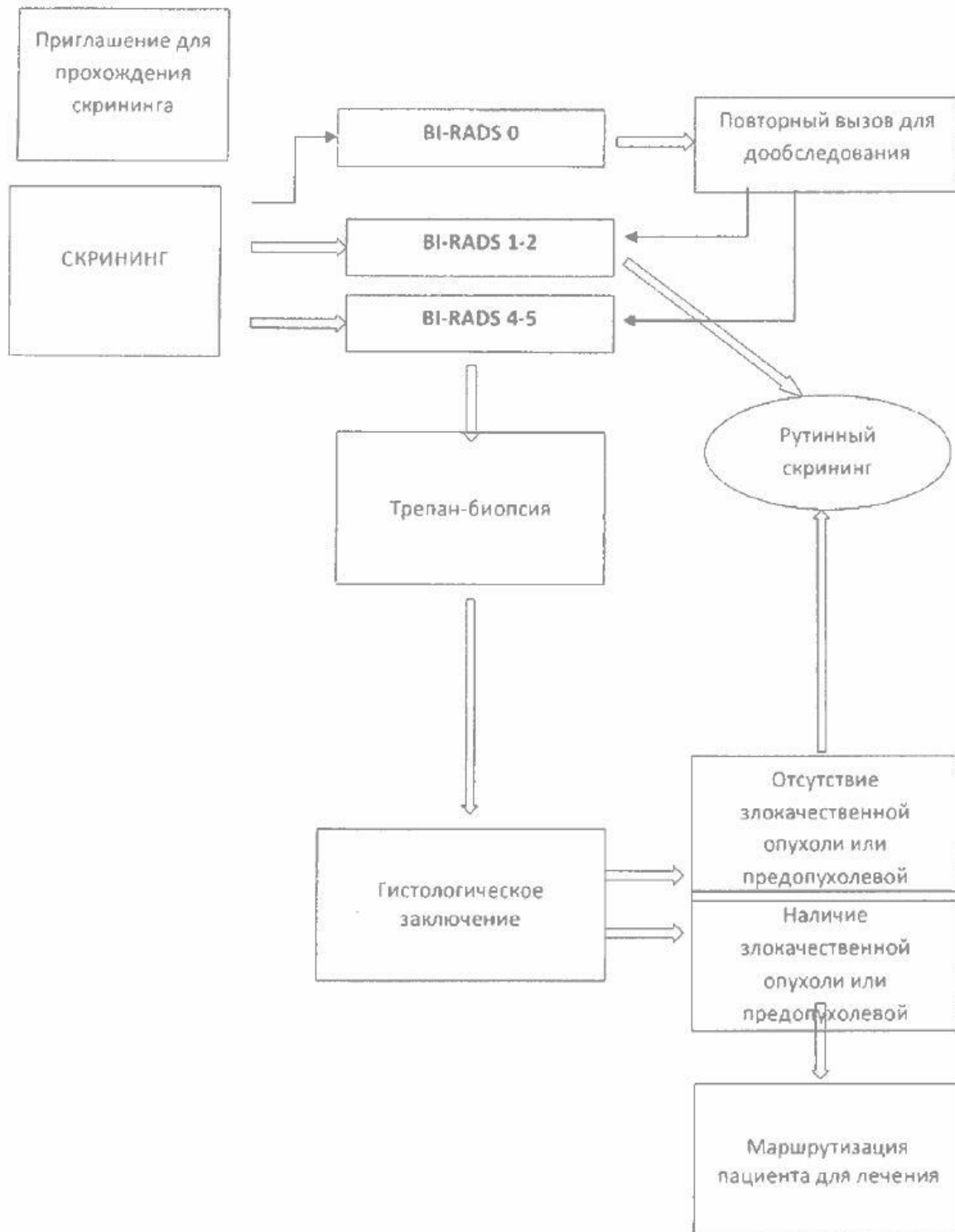
на молочной железе под рентгенологическим и ультразвуковым контролем в виде курсов дополнительного профессионального образования в размере не менее 18 часов.

Основная задача специализированного рентгеномаммографического кабинета: получение клеточного и тканевого диагностического материала для проведения морфологической, цитологической, гистологической и иммуногистохимической (ИГХ) дооперационной дифференциальной диагностики с хирургическим вмешательством под рентгенологическим контролем.

В специализированном рентгеномаммографическом кабинете осуществляются следующие процедуры:

- дуктография лечебная и диагностическая:
дуктография с двойным контрастированием;
- пневмокистография;
- внутритканевая маркировка непальпируемых образований молочной железы под рентгенологическим контролем;
- тонкоигольная аспирационная биопсия непальпируемых образований молочной железы под рентгенологическим контролем;
- трепан-биопсия (core-биопсия), (толстоигольная биопсия) непальпируемого образования системой «пистолет-игла» под рентгенологическим контролем;
- биопсии под УЗ-контролем.

СХЕМА ОРГАНИЗАЦИИ ПРОГРАММЫ СКРИНИНГА



КРИТЕРИИ PGMI

Критерии PGMI - это стандарт, гарантирующий качественное маммографическое исследование. Основные требования критериев - это полная визуализация паренхимы молочной железы и хорошее качество изображения.

Маммограммы разделяют на четыре категории согласно их качеству:

- P (Perfect): превосходные;
- G (Good): хорошие;
- M (Moderate): удовлетворительные;
- I (Inadequate): неудовлетворительные.

Критерии качества изображения PGMI основаны на:

1. Адекватная визуализация железистой ткани: грудные мышцы визуализируются до задней сосковой линии:
 - a. угол грудных мышц >20 к вертикальной границе снимка
 - b. сосок визуализируется в профиль
 - c. видна инфрамаммарная складка
2. Корректная маркировка изображения:
 - a. Дата исследования
 - b. Данные пациента – ФИО и номер ID и/или дата рождения
 - c. Маркировка стороны и проекции
 - d. Идентификатор рентгенолаборанта
3. Корректная экспозиция: оптическая плотность 0,4-2,5
4. Достаточная степень компрессии
5. Отсутствие артефактов движения
6. Корректная обработка изображения
7. Отсутствие иных артефактов
8. Отсутствие кожных складок
9. Симметричность правой и левой маммограмм

Специфические критерии для прямых (краниокаудальных) проекций:

1. Адекватная визуализация железистой ткани

- а. задняя сосковая линия (PNL, линия, проходящая от соска под прямым углом к грудной мышце) в прямой проекции на 15 мм короче по сравнению с косой проекцией
- б. сосок на контуре
- с. сосок расположен в центре или смещен несколько медиальнее
- д. полная визуализация медиальных квадрантов молочной железы, максимальная визуализация наружных квадрантов молочной железы

Специфические критерии для косых (медиадверальных) проекций:

1. Адекватная визуализация железистой ткани
 - а. грудная мышца располагается под правильным углом ($>20^\circ$ к вертикали)
 - б. сосок на контуре
 - с. четкая визуализация открытой инфрамаммарной складки
 - д. полная визуализация верхненаружного квадранта молочной железы
 - е. задняя сосковая линия (PNL) на расстоянии в пределах 15 мм по сравнению с косой проекцией

Критерии качества для прямых проекций (CC):

1. Превосходные снимки (P)
 - изображение полностью соответствует критериям 1-9.
2. Хорошие снимки (G)
 - 1. адекватная визуализация железистой ткани: грудные мышцы визуализируются до задней сосковой линии
 - угол грудных мышц >20 к вертикальной границе снимка
 - сосок визуализируется в профиль
 - видна инфрамаммарная складка
 - 2-6. Изображение полностью соответствует критериям качества
 - в критериях 7-9 присутствуют незначительные недостатки
3. Удовлетворительные снимки (M)
 - большая часть ткани молочной железы визуализируется
 - сосок не визуализируется в профиль, но отчетливо дифференцируется в ретроареолярной ткани
 - значительное отклонение соска от срединной линии

- корректная маркировка
- корректная экспозиция
- достаточная степень компрессии
- отсутствие двигательных артефактов.
- корректная обработка изображения
- визуализируются артефакты, которые не затемняют изображение
- отчётливые складки кожи, которые не распространяются на железистую ткань
- асимметричное изображение

4. Неудовлетворительные снимки (I)

- значительная часть молочной железы обрезана
- неполная или некорректная маркировка
- некорректная экспозиция
- недостаточная степень компрессии
- размытое изображение
- некорректная обработка изображения
- множественные артефакты
- складки кожи, затемняющие изображения

Критерии качества для косых проекций (MLO):

а. Превосходные снимки (P)

- изображение полностью соответствует критериям 1-9.

2. Хорошие снимки (G)

- 1. адекватная визуализация железистой ткани
 - хорошо визуализированна грудная мышца
 - сосок визуализируется в профиль
 - хорошо визуализируется ретромаммарная складка
- 2-6. изображение соответствует критериям качества
- в критериях 7-9 присутствуют незначительные недостатки

3. Удовлетворительные снимки (M)

- 1. большая часть ткани молочной железы визуализируется
 - грудные мышцы не визуализируются до задней сосковой линии, но ткань железы визуализируется адекватно

- сосок не визуализируется в профиль, но отчетливо дифференцируется в ретроареолярной ткани
- нечеткая визуализация железистой ткани
- 2. корректная маркировка
- 3. корректная экспозиция
- 4. достаточная степень компрессии
- 5. отсутствие двигательных артефактов
- 6. корректная обработка изображения
- 7. визуализируются артефакты, которые не затемняют изображения
- 8. отчетливые складки кожи, которые не распространяются на железистую ткань
- 9. асимметричные изображения

4. Неудовлетворительные снимки (I)

- 1. значительная часть молочной железы не изображена
- 2. неполная или некорректная маркировка
- 3. некорректная экспозиция
- 4. недостаточная степень компрессии
- 5. размытое изображение
- 6. некорректная обработка изображения
- 7. множественные артефакты
- 8. складки кожи, затемняющие изображения

**ОЦЕНКА ПО СИСТЕМЕ BI-RADS
(BREAST IMAGING REPORTING AND DATA SYSTEM)**

Категория	Оценка	Характеристика
BI-RADS 0	Неполные (недостаточные) данные	<ul style="list-style-type: none"> • Категория используется только при скрининговом исследовании, включает в себя категории 3-4-5 • Необходимо проведение дополнительного обследования <ul style="list-style-type: none"> – Прицельные снимки – Снимки с увеличением – Снимки в дополнительных проекциях – УЗ-маммография – МР-маммография – Сравнение с предыдущим исследованием при нетипичных признаках доброкачественного процесса • Направление действий: необходимо дообследование
BI-RADS 1 (Окончательная - Отрицательная)	Изменений нет – Молочные железы симметричны – Патологические структуры отсутствуют	<ul style="list-style-type: none"> • Категория используется при скрининговом исследовании • Изображение полное • Отсутствуют признаки для комментариев • Вероятность рака молочной железы 0% • Направление действий: Маммография: 39-48 лет- 1 раз в 3 года, 50-70 лет 1 раз/2 года
BI-RADS 2	Доброкачественный процесс	<ul style="list-style-type: none"> • Категория используется при

<p>(Окончательная - Отрицательная)</p>	<ul style="list-style-type: none"> - фиброаденомы - Доброкачественные кальцинаты в том числе и в сосудах - Диффузные формы ФКМ - простые кисты без признаков воспаления - Интрамаммарные лимфатические узлы - Образования, содержащие жировую ткань (липомы, галактоцеле, гамартомы) - Импланты молочных желез - Послеоперационные нарушения архитектоник 	<p>скрининговом исследовании</p> <ul style="list-style-type: none"> • Изображение полное • Признаки доброкачественного образования • Вероятность рака молочной железы 0% • Направление действий: Маммография: 39-48 лет- 1 раз в 3 года, 50-70 лет 1 раз/2 года
<p>BI-RADS 3</p>	<p>Вероятно доброкачественный процесс</p> <ul style="list-style-type: none"> - Очаговая асимметрия или уплотнение, расходящиеся на прицельных снимках - Группа правильной округлой формы (точечных) кальцинатов - впервые выявленные вероятно доброкачественные образования; - мастит; - втяжение соска без наличия объемного образования 	<ul style="list-style-type: none"> • Категория не используется при скрининговом исследовании • Не применима в случаях пальпируемых образований • Изображение полное • Описанные признаки вероятно доброкачественного процесса • Ожидается стабильность выявленных изменений, но требуется подтверждение контрольным исследованием • Вероятность рака молочной железы <2 % • Направление действий: -дообследование - клиническое с динамическим наблюдением: маммография с интервалом в 6 месяцев в течение 2 лет (см. Приложение 7)

		<ul style="list-style-type: none"> - необходимость проведение биопсии после повторного обследования, если образование увеличилось в размерах или появились дополнительные образования
BI-RADS 4 (Окончательная - Положительная) : 4А 4Б 4С	Подозрительная патология - Структуры без классического набора признаков злокачественного процесса, однако, имеющие его небольшую или умеренную вероятность 4А – низкая степень вероятности наличия злокачественного процесса (2-10 %) 4Б – промежуточная степень вероятности наличия злокачественного процесса (10-50 %) 4С – высокая степень вероятности наличия злокачественного процесса (50-95%) Разделение на категории обосновано срочностью выполнения биопсии и необходимо для лечащих врачей	<ul style="list-style-type: none"> • Категория используется при скрининговом исследовании • Изображение полное • Описанные изменения вызывают онконстороженность, но не имеют комплекса типичных признаков злокачественного процесса • Вероятность РМЖ от 2 до 95 % • Направление действий: выполнение трепан-биопсии
BI-RADS 5 (Окончательная - Положительная)	Высокая степень подозрения на наличие рака	<ul style="list-style-type: none"> • Категория используется при скрининговом исследовании • Изображение полное • Описанные признаки имеют типичные характеристики злокачественных процессов • Вероятность РМЖ более 95 % • Направление действий:

		выполнение трепан-биопсии
BI-RADS 6	Гистологически верифицированный рак до начала или в процессе терапии	<ul style="list-style-type: none"> • Категория не используется при скрининговом исследовании • Категория не используется после проведения хирургического лечения • Имеется гистологическое заключение • Направление действий: начать/продолжить лечение

ДИНАМИЧЕСКОЕ НАБЛЮДЕНИЕ ПАЦИЕНТОК С BI-RADS 3

